SKRIPSI

PENGARUH DURASI FIKSASI PENYIMPANAN JARINGAN TERHADAP KUALITAS HASIL PEMERIKSAAN HISTOPATOLOGI DI RSUD SAWERIGADING PALOPO

Diajukan sebagai syarat dalam meraih Sarjana Terapan Kesehatan (S.Tr. Kes) pada Program Studi Diploma Empat (D-IV) Teknologi Laboratorium Medis, Fakultas Teknologi Kesehatan Universitas Mega Rezky makassar

NIRMALA

B1D324058

PROGRAM STUDI D-IV TEKNOLOGI LABORATORIUM MEDIS

FAKULTAS TEKNOLOGI KESEHATAN

UNIVERSITAS MEGAREZKY

MAKASSAR

2025

HALAMAN JUDUL

PENGARUH DURASI FIKSASI PENYIMPANAN JARINGAN TERHADAP KUALITAS HASIL PEMERIKSAAN HISTOPATOLOGI DI RSUD SAWERIGADING PALOPO

THE EFFECT OF TISSUE STORAGE FIXATION DURATION ON THE QUALITY OF HISTOPATHOLOGICAL EXAMINATION RESULTS AT SAWERIGADING PALOPOROID HOSPITAL

NIRMALA

B1D324058

Dibimbing Oleh

Nurhilaliyah, S.Tr.AK., M.Kes

Pembimbing I

Risky Nurul Fadlila, RN, S.Si., M.Si

Pembimbing II

A. Meryam Susanti, S.Tr.AK., M.Imun

Penguji

PROGRAM STUDI D-IV TEKNOLOGI LABORATORIUM MEDIS

FAKULTAS TEKNOLOGI KESEHATAN

UNIVERSITAS MEGAREZKY

MAKASSAR

2025

HALAMAN PERSETUJUAN

Skripsi dengan judul:

PENGARUH DURASI FIKSASI PENYIMPANAN JARINGAN TERHADAP KUALITAS HASIL PEMERIKSAAN HISTOPATOLOGI DI RSUD SAWERIGADING PALOPO

Telah disetujui dipertahankan di hadapan
Tim Penguji Skripsi
Fakultas Teknologi Ke3sehatan
Universitas Megarezky
Pada hari Senin tanggal 1 September 2025

Pembimbing I	**Pembimbing II**
(Nurhilaliyah, S.Tr.AK., M.Kes)	**(Risky Nurul Fadlila, RN, S.Si., M.Si)**
NUPTK. 6752775676230162	**NUPTK. 4958767668230392**

Mengetahui,
Ketua Program Studi

(Dr. Nirmawati Angria, S.Si., M. Kes)
NUPTK. 6950765666230332

HALAMAN PENGESAHAN

SKRIPSI

PENGARUH DURASI FIKSASI PENYIMPANAN JARINGAN TERHADAP KUALITAS HASIL PEMERIKSAAN HISTOPATOLOGI DI RSUD SAWERIGADING PALOPO

Disusun dan diajukan oleh:

NIRMALA

Nomor Induk Mahasiswa B1D324058

Telah dipertahankan di depan Tim Penguji Skripsi

Pada tanggal 11 Agustus 2025

Dan dinyatakan telah memenuhi syarat.

Menyetujui,

Tim Penguji

1. A. Meryam Susanti, S.Tr.AK., M.Imun (.....)

Pembimbing

2. Nurhilaliyah, S.Tr.AK., M.Kes (.....)
3. Risky Nurul Fadlila RN, S.Si., M.Si (.....)

Mengetahui,

Dekan

Prof. Dr. Dra. apt. Hj. Asnah Marzuki, M.Si
NUPTK. 1350227628230013

Ketua Prodi

Dr. Nirmawati Angria, S.Si., M.Kes
NUPTK. 6950765666230332

SURAT KETERANGAN TURNITIN

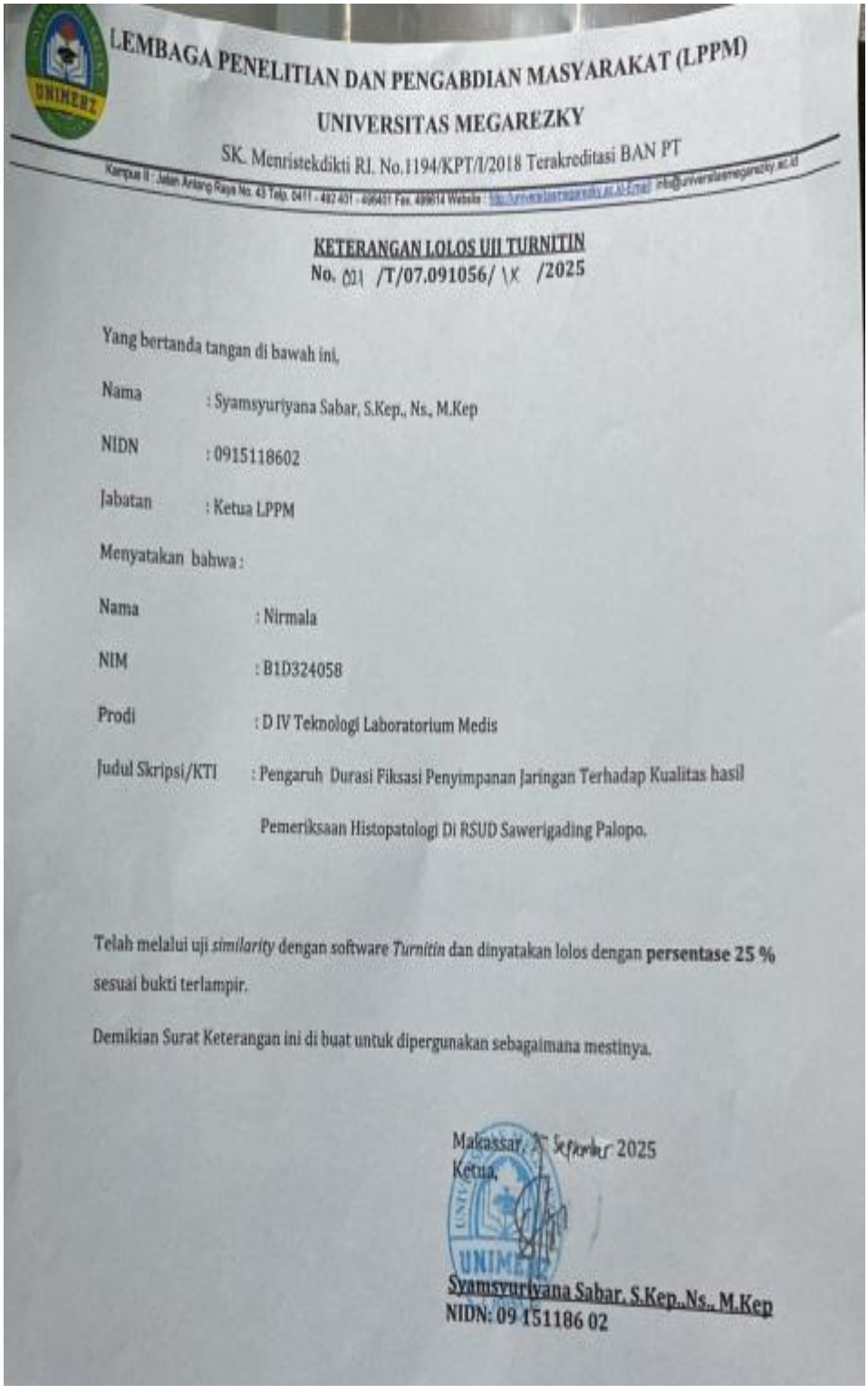

LEMBAGA PENELITIAN DAN PENGABDIAN MASYARAKAT (LPPM)

UNIVERSITAS MEGAREZKY

SK. Menristekdikti RI. No.1194/KPT/I/2018 Terakreditasi BAN PT

Kampus II : Jalan Antang Raya No. 43 Telp. 0411 - 482 431 - 496431 Fax. 499814 Website : http://universitasmegarezky.ac.id E-mail : info@universitasmegarezky.ac.id

KETERANGAN LOLOS UJI TURNITIN

No. 021 /T/07.091056/ IX /2025

Yang bertanda tangan di bawah ini,

Nama : Syamsyuriyana Sabar, S.Kep., Ns., M.Kep

NIDN : 0915118602

Jabatan : Ketua LPPM

Menyatakan bahwa :

Nama : Nirmala

NIM : B1D324058

Prodi : D IV Teknologi Laboratorium Medis

Judul Skripsi/KTI : Pengaruh Durasi Fiksasi Penyimpanan Jaringan Terhadap Kualitas hasil Pemeriksaan Histopatologi Di RSUD Sawerigading Palopo.

Telah melalui uji *similarity* dengan software *Turnitin* dan dinyatakan lolos dengan **persentase 25 %** sesuai bukti terlampir.

Demikian Surat Keterangan ini di buat untuk dipergunakan sebagaimana mestinya.

Makassar, 27 September 2025

Ketua,

Syamsyuriyana Sabar, S.Kep.,Ns., M.Kep

NIDN: 09 151186 02

SURAT SELESAI PENELITIAN

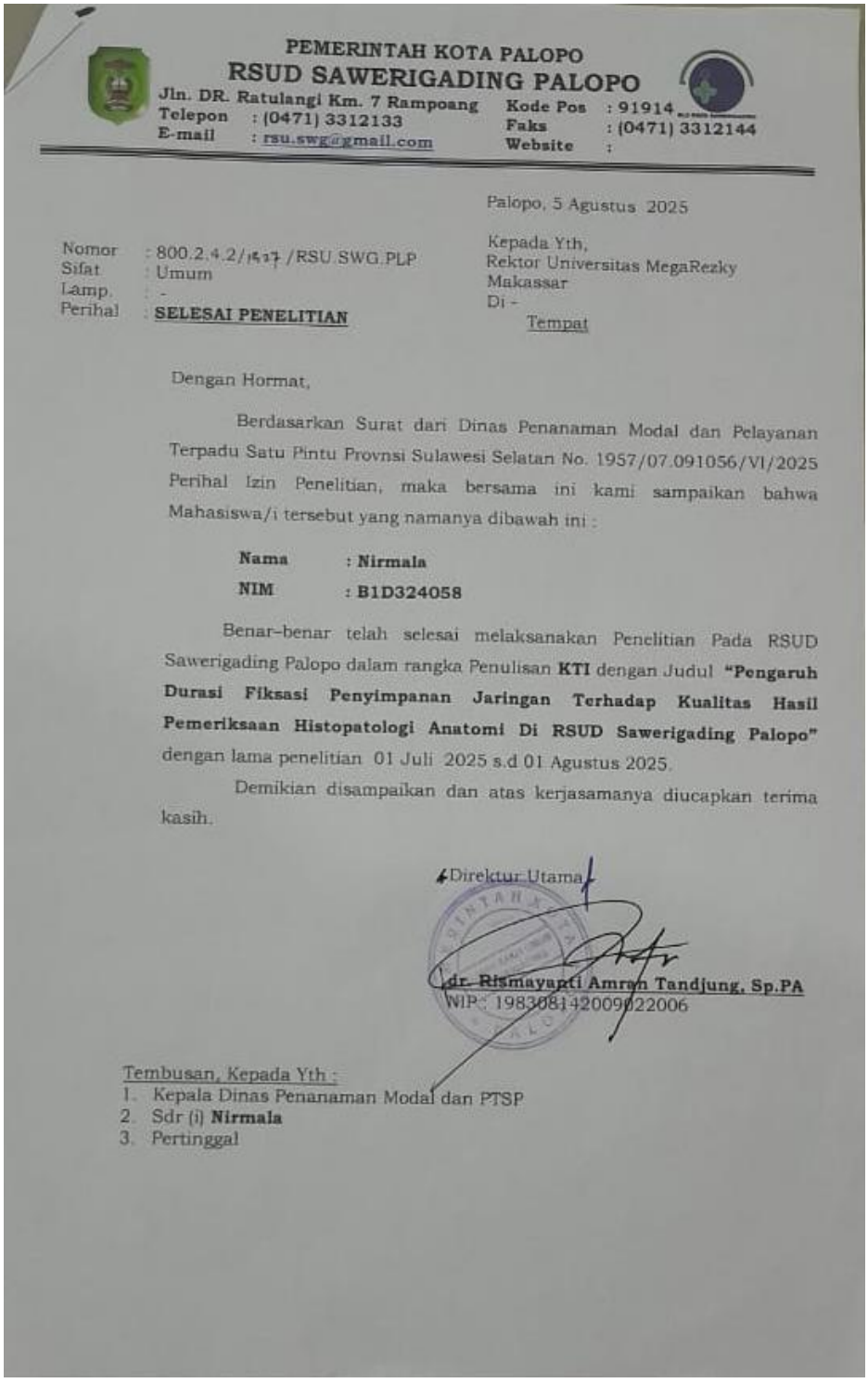

PEMERINTAH KOTA PALOPO
RSUD SAWERIGADING PALOPO
Jln. DR. Ratulangi Km. 7 Rampoang
Telepon : (0471) 3312133
E-mail : rsu.swg@gmail.com
Kode Pos : 91914
Faks : (0471) 3312144
Website :

Palopo, 5 Agustus 2025

Nomor : 800.2.4.2/1627 /RSU.SWG.PLP
Sifat : Umum
Lamp. : -
Perihal : **SELESAI PENELITIAN**

Kepada Yth,
Rektor Universitas MegaRezky
Makassar
Di -
Tempat

Dengan Hormat,

Berdasarkan Surat dari Dinas Penanaman Modal dan Pelayanan Terpadu Satu Pintu Provnsi Sulawesi Selatan No. 1957/07.091056/VI/2025 Perihal Izin Penelitian, maka bersama ini kami sampaikan bahwa Mahasiswa/i tersebut yang namanya dibawah ini :

Nama : Nirmala
NIM : B1D324058

Benar-benar telah selesai melaksanakan Penelitian Pada RSUD Sawerigading Palopo dalam rangka Penulisan **KTI** dengan Judul **"Pengaruh Durasi Fiksasi Penyimpanan Jaringan Terhadap Kualitas Hasil Pemeriksaan Histopatologi Anatomi Di RSUD Sawerigading Palopo"** dengan lama penelitian 01 Juli 2025 s.d 01 Agustus 2025.

Demikian disampaikan dan atas kerjasamanya diucapkan terima kasih.

Direktur Utama

dr. Rismayanti Amran Tandjung, Sp.PA
NIP. 198308142009022006

Tembusan, Kepada Yth :
1. Kepala Dinas Penanaman Modal dan PTSP
2. Sdr (i) **Nirmala**
3. Pertinggal

MOTTO

“ Hargai proses,beri diri anda waktu dan kesabaran untuk tumbuh dan berkembang, karna kesuksesan adalah hasil dari usaha yang konsisten”

CURRICULUM VITAE



Program Studi : Nirmala

Alamat : Jl. Pongsimpin Palopo

TTL : Suli, 17 agustus 1985

Riwayat Pendidikan

a. SD : SDN 276 BARA

b. SMP : SLTPN 3 PALOPO

c. SMA : SMK NEGERI 1 PALOPO

d. DIPLOMA : D III UNIVERSITAS INDONESIA TIMUR

KATA PENGANTAR

Puji syukur penulis panjatkan ke hadirat Allah Subhanahu Wa Ta'ala karena atas rahmat dan karunia-Nya, penulis dapat menyelesaikan Skripsi penelitian yang berjudul:

"Pengaruh Durasi Fiksasi Penyimpanan Jaringan Terhadap Kualitas Hasil Pemeriksaan Histopatologi di Rsud Sawerigading Palopo "

Penyusunan karya tulis ini merupakan salah satu syarat dalam menyelesaikan **Program Studi DIV Teknologi Laboratorium Medis pada Fakultas Teknologi Kesehatan, Universitas Megarezky Makassar.** Penulis menyadari bahwa tanpa bimbingan, bantuan, dan dukungan dari berbagai pihak, karya tulis ini tidak akan dapat terselesaikan dengan baik.

Dengan penuh rasa hormat dan cinta, penulis menyampaikan **ucapan terima kasih yang tak terhingga kepada kedua orang tua tercinta Ayah Haidar Hafid, SH dan Ibu Nur Beda**, yang senantiasa mendoakan, mendampingi, serta memberikan semangat, kasih sayang, dan dukungan moril maupun materil tanpa henti. Tanpa keikhlasan dan doa dari Ayah dan Ibu, penyusunan **Skripsi** ini tidak akan pernah terwujud.

Ucapan terima kasih dan penghargaan yang sebesar-besarnya juga penulis sampaikan kepada:

1. **Bapak Dr. H. Alimuddin, S.H., M.H., M.Kn**. sebagai Pembina Yayasan Pendidikan Islam Mega **Rezky Makassar**, atas arahan dan pembinaan yang senantiasa menjadi fondasi dalam pengembangan institusi dan mahasiswa
2. **Ibu Alm. Hj. Suryani, SH., MH sebagai Pendiri Yayasan Pendidikan Islam Mega Rezky Makassar**, atas dedikasi dan kontribusi luar biasa dalam mendirikan lembaga pendidikan yang menjadi wadah pengembangan ilmu dan karakter.
3. **Bapak Moch Noer Alim Qalby, SH., LLM**. **Sebagai Ketua Yayasan Pendidikan Islam Mega Rezky Makassar**, atas dukungan dan kebijakan strategis yang memfasilitasi proses pendidikan dan penelitian secara berkelanjutan.

4. **Bapak Prof. Dr. H. Anwar Ramli, SE., M.Si sebagai Rektor Universitas Megarezky**, atas motivasi dan arahannya dalam membangun budaya akademik yang unggul dan berdaya saing.
5. **Ibu Prof. Dr. Hj. Hasnah Marzuki, M.Si., Apt.** selaku Dekan Fakultas Teknologi Kesehatan Universitas Megarezky atas kesempatan dan dukungan yang diberikan selama masa studi.
6. **Ibu Nirmawati Angria S.Si., M.Kes sebagai Ketua Program Studi DIV Teknologi Laboratorium Medis**, atas bimbingan akademik yang berkelanjutan dan inspiratif
7. **Dosen Pembimbing I ibu Nurhilaliyah, S.Tr.AK., M.Kes dan Pembimbing II Risky Nurul Fadlila, RN, S.Si., M.Si**, yang telah memberikan arahan, saran, dan evaluasi dalam penyusunan karya tulis ini dengan penuh kesabaran dan keikhlasan.
8. **Ibu A. Meryam Susanti. S.Tr.AK., M.Imun.** selaku penguji utama yang senantiasa memberikan bantuan, masukan dan motivasi dalam proses penelitian.
9. **Ibu Ayusti Dirga S.Si., M.Kes sebagai Pembimbing Akademik (PA),** atas pendampingan dan bimbingan akademik selama masa studi penulis
10. **Seluruh Dosen dan Staf Akademik Universitas Megarezky**, atas ilmu, perhatian, dan pelayanan yang diberikan selama proses studi.
11. **Laboratorium Patologi RSUD Sawerigading**, atas izin, dukungan, dan kerja samanya selama pelaksanaan penelitian.
12. **Teman-teman seperjuangan dan semua pihak** yang turut membantu secara langsung maupun tidak langsung dalam penyusunan karya ilmiah ini.
13. Teruntuk seluruh keluarga saya yang telah membantu dan selalu memberikan dukungan dan motivasi kepada saya sehingga mampu menyelesaikan penulisan Proposal ini dengan baik

Penulis menyadari bahwa dalam penulisan karya ilmiah ini masih terdapat banyak kekurangan. Oleh karena itu, kritik dan saran yang bersifat membangun sangat penulis harapkan demi kesempurnaan karya ini di masa mendatan.

Akhir kata, semoga karya ilmiah ini dapat memberikan manfaat bagi pembaca, serta menjadi kontribusi yang berarti dalam pengembangan ilmu pengetahuan.

Makassar, 1 September 2025

Penulis

DAFTAR ISI

HALAMAN JUDUL ..... **ii**

HALAMAN PERSETUJUAN ..... **iii**

SURAT KETERANGAN TURNITIN ..... **v**

SURAT SELESAI PENELITIAN ..... **vi**

MOTTO ..... **vii**

CURRICULUM VITAE ..... **viii**

KATA PENGANTAR ..... **ix**

DAFTAR ISI ..... **xii**

DAFTAR GAMBAR ..... **xv**

DAFTAR TABEL ..... **xvi**

ABSTRAK ..... **xvii**

BAB I PENDAHULUAN **1**

A. Latar Belakang 1

B. Rumusan Masalah 5

C. Tujuan Penelitian 5

D. Manfaat Penelitian 6

BAB II TINJAUAN PUSTAKA **7**

A. Tinjauan Umum Histologi Anatomi 7

B. Tinjauan Umum Prostat 13

C. Tinjauan Umum Fiksasi dalam histopatologi 19

D. Tinjauan Umum Durasi Fiksasi dan Pengaruhnya Terhadap Kualitas Jaringan.....29

E. Tinjauan Umum Pewarnaan Hematoksilin dan Eosin (H&E).....30

F. Tinjauan Umum Jaringan Prostat sebagai objek Penelitian 31

G. Relevansi Penelitian Sebelumnya 33

H. Kerangka Teori.....36

I. Variabel Penelitian.....37

J.Hipotesis.....37

K. Definisi Operasional.....37

BAB II METODE PENELITIAN **..... 39**

A. Jenis Penelitian.....39

B. Lokasi dan Waktu Penelitian 39

C. Populasi dan Sampel.....39

D. Kriteria Penelitian.....40

E. Instrumen Penelitian 40

F. Alur Kerja.....41

G. Teknik Analisis Data 44

H. Etika Penelitian 45

BAB IV HASIL DAN PEMBAHASAN **..... 47**

A. Hasil Penelitian 47

B. Pembahasan 55

BAB V PENUTUP **58**

A. Kesimpulan **58**

B. Saran **58**

DAFTAR PUSTAKA **60**

LAMPIRAN **65**

DAFTAR GAMBAR

Gambar 2. 1 Perbedaan kualitas fiksasi. 20
Gambar 2. 2 Jenis Fiksasi kimia 24
Gambar 2. 3 Kerangka Teori 36
Gambar 2. 4 Variabel Penelitian..... 37

DAFTAR TABEL

Tabel 2.1 Jenis-Jenis Fiksasi 26
Tabel 4. 1 Hasil Pengaruh Durasi Fiksasi Histologi Hematoksilin & Eosin pada durasi 6…….....47
Tabel 4. 2 Hasil Pengaruh Durasi Fiksasi Histologi Hematoksilin & Eosin pada durasi 24 jam..... 48
Tabel 4. 3 Hasil Pengaruh Durasi Fiksasi Histologi Hematoksilin & Eosin pada durasi 48 jam..... 49
Tabel 4. 4 Gambar Visual Pengaruh Durasi Fiksasi..... 50
Tabel 4. 5 Uji Normalitas..... 53
Tabel 4. 6 Uji Statistik Nonparametric Correlations..... 54

ABSTRAK

Nirmala (NIM B1D324058). Pengaruh Durasi Fiksasi Penyimpanan Jaringan Terhadap Kualitas Hasil Pemeriksaan Histopatologi. (Dibimbing oleh Nurhilaliyah dan Risky Nurul Fadlila RN)

Proses fiksasi jaringan merupakan tahap krusial dalam pemeriksaan histopatologi, yang memengaruhi kualitas morfologi dan hasil pewarnaan Hematoksilin & Eosin (H&E). Durasi fiksasi yang tidak tepat, baik terlalu singkat (*underfixation*) maupun terlalu lama (*overfixation*), dapat menurunkan kualitas preparat dan berisiko mengganggu akurasi diagnosis. Penelitian ini bertujuan untuk menganalisis pengaruh variasi durasi fiksasi terhadap kualitas hasil pemeriksaan histopatologi jaringan prostat di RSUD Sawerigading Palopo. Jenis penelitian yang digunakan kuantitatif dengan metode eksperimen semu (*quasi experiment*), melibatkan 10 sampel jaringan prostat yang masing-masing difiksasi dengan formalin 10% selama 6 jam, 24 jam, dan 48 jam. Setiap preparat dinilai berdasarkan kualitas pewarnaan H&E, ketajaman nukleus, keutuhan sitoplasma, keberadaan artefak, dan detail histologi. Analisis statistik dilakukan untuk menguji perbedaan kualitas antar kelompok. Hasil penelitian menunjukkan adanya perbedaan kualitas preparat histopatologi yang signifikan antar variasi durasi fiksasi. Fiksasi selama (24 dan 48) jam menghasilkan kualitas terbaik, dengan pewarnaan inti dan sitoplasma yang jelas, distribusi warna merata, dan minim artefak. Durasi 6 jam menunjukkan *underfixation* dengan detail morfologi kurang jelas. Dengan demikian durasi fiksasi histologi menggunakan pewarnaan Hematoksilin & Eosin (H&E) berpengaruh signifikan terhadap kualitas preparat jaringan prostat, sehingga hipotesis penelitian terbukti bahwa semakin lama durasi fiksasi dalam batas optimal, semakin baik kualitas yang dihasilkan.

Kata kunci: durasi fiksasi, histopatologi, Hematoksilin & Eosin, jaringan prostat, formalin 10%

ABSTRACT

NIRMALA (NIM B1D324058) The Effect of Fixation Duration on the Quality of Histopathological Examination Results
(Supervised by Nurhilaliyah and Risky Nurul Fadlila R.N.)

The tissue fixation process is a crucial stage in histopathological examination that affects the morphological quality and the results of Hematoxylin & Eosin (H&E) staining. Improper fixation duration—either too short (underfixation) or too long (overfixation)—can reduce the quality of the preparation and risk compromising diagnostic accuracy. This study aimed to analyze the effect of fixation duration variations on the quality of histopathological examination results of prostate tissue at RSUD Sawerigading Palopo.

This quantitative study employed a quasi-experimental design involving 10 prostate tissue samples, each fixed with 10% formalin for 6, 24, and 48 hours. Each preparation was evaluated based on H&E staining quality, nuclear sharpness, cytoplasmic integrity, artifact presence, and histological detail. Statistical analysis was conducted to test differences in quality among groups.

The results showed significant differences in histopathological preparation quality between fixation duration variations. Fixation for 24 and 48 hours produced the best quality, with clear nuclear and cytoplasmic staining, even color distribution, and minimal artifacts. The 6-hour fixation showed underfixation with less distinct morphological details. Thus, fixation duration in histology using Hematoxylin & Eosin (H&E) staining significantly affects the quality of prostate tissue preparations. The hypothesis is proven that the longer the fixation duration within the optimal limit, the better the quality produced.

Keywords: fixation duration, histopathology, Hematoxylin & Eosin, prostate tissue, 10% formalin



BAB I

PENDAHULUAN

A. Latar Belakang

Kanker prostat merupakan salah satu jenis kanker yang paling umum pada pria dan memiliki dampak signifikan terhadap kesehatan masyarakat. Menurut data Global Cancer Observatory, kanker prostat menempati urutan kedua sebagai kanker tersering pada pria secara global, dengan lebih dari 1,4 juta kasus baru tercatat pada tahun 2020. Di Indonesia, prevalensi kanker prostat juga meningkat, khususnya pada pria berusia di atas 60 tahun, sehingga memerlukan perhatian khusus dalam aspek diagnosis dan manajemen klinis (GLOBACAN, 2025).

Pemeriksaan histopatologi terhadap jaringan prostat hasil biopsi merupakan prosedur standar untuk mendeteksi adanya keganasan. Proses ini diawali dengan tahapan penting berupa fiksasi, yaitu metode pengawetan jaringan yang bertujuan menghentikan proses autolisis dan dekomposisi pascakematian sel, serta menjaga integritas morfologi seluler. Fiksatif yang paling umum digunakan adalah formalin 10%, yang bekerja dengan membentuk ikatan silang antar protein untuk mempertahankan struktur jaringan sedekat mungkin dengan kondisi in vivo (Chlipala *et al*., 2020).

Durasi fiksasi sangat berpengaruh terhadap kualitas hasil pewarnaan dan interpretasi mikroskopis. Fiksasi yang terlalu cepat, seperti 6 jam, berpotensi menghasilkan jaringan yang belum seluruhnya terfiksasi, sehingga menyebabkan degradasi struktur jaringan dan artefak. Sebaliknya, fiksasi yang

terlalu lama, seperti 48 jam, dapat menyebabkan jaringan menjadi keras dan kaku, mempersulit pemotongan, dan menurunkan kualitas pewarnaan karena protein jaringan terlalu banyak berikatan silang. Hal ini menunjukkan bahwa diperlukan durasi fiksasi yang optimal agar preparat jaringan dapat dianalisis dengan akurat (Digambiro & Edy, 2024)

Dalam praktiknya, durasi fiksasi yang bervariasi sering terjadi di rumah sakit, terutama di daerah, termasuk RSUD Sawerigading Palopo. Keterbatasan sumber daya manusia dan kepadatan pekerjaan di unit patologi anatomi, seringkali menyebabkan jaringan difiksasi lebih lama dari waktu yang disarankan sehingga berisiko menurunkan kualitas hasil histopatologi dan dapat menyebabkan interpretasi diagnostik yang salah atau tidak maksimal (Bilgin *et al*., 2023).

Selain durasi fiksasi, pemilihan jenis fiksatif juga dapat mempengaruhi kualitas morfologi serta hasil pewarnaan jaringan secara signifikan. Terdapat beberapa jenis fiksatif lainnya seperti Bouin's solution, formalin-zinc, serta fiksatif berbasis alkohol seperti etanol dan metanol. Pemilihan jenis fiksatif bergantung pada tujuan pemeriksaan, jenis jaringan, serta kebutuhan pewarnaan lanjutan. Oleh karena itu, praktik fiksasi yang tidak sesuai dapat berdampak langsung terhadap kualitas dan validitas hasil diagnosis Dalam konteks fiksasi jaringan (Musyarifah & Agus, 2018).

Jaringan prostat dipilih sebagai objek penelitian karena memiliki struktur kompleks dengan kepadatan tinggi, sehingga memerlukan waktu fiksasi yang adekuat untuk memungkinkan penetrasi formalin secara merata.

Prostat juga sangat sensitif terhadap perubahan proses fiksasi, sehingga menjadi model yang ideal dalam mengevaluasi pengaruh durasi fiksasi terhadap kualitas hasil histopatologi (Virgiawan *et al*., 2024). Jaringan prostat memerlukan waktu fiksasi yang memadai agar penetrasi formalin dapat mencapai seluruh komponen jaringan secara merata. Jika fiksasi berlangsung terlalu singkat, maka bagian dalam jaringan akan mengalami autolisis, sedangkan jika fiksasi berlangsung terlalu lama, maka struktur protein akan mengalami over-crosslinking yang menyebabkan pengerasan jaringan dan gangguan pewarnaan. Oleh karena itu, fiksasi jaringan prostat harus dilakukan dengan memperhatikan durasi yang tepat, suhu ruang, serta penggunaan larutan formalin 10% yang mampu mempertahankan pH stabil dan mencegah kerusakan histologis (Isaac *et al*., 2023)

Pewarnaan Hematoksilin dan Eosin (H&E) merupakan teknik dasar yang digunakan dalam hampir seluruh pemeriksaan histopatologi. Namun, kualitas hasil pewarnaan sangat bergantung pada tahap fiksasi. Perubahan durasi fiksasi dapat menyebabkan gangguan distribusi warna, intensitas pewarnaan yang tidak merata, hingga munculnya artefak seperti endapan berwarna keperakan (*silver precipitates*), yang bukan hanya mengganggu tampilan morfologi, tetapi juga berpotensi menyesatkan interpretasi patologis (Chlipala *et al*., 2020).

Beberapa studi terdahulu telah mengevaluasi pengaruh durasi fiksasi terhadap kualitas hasil pewarnaan histopatologi. Penelitian oleh Virgiawan *et al*. (2024) menunjukkan bahwa durasi fiksasi memengaruhi kualitas preparat

histopatologi, di mana fiksasi jaringan prostat selama 5 jam menghasilkan inti dan sitoplasma yang paling jelas, sedangkan fiksasi 1 jam memberikan hasil terburuk. Sementara itu, penelitian lain oleh Likhithaswamy *et al.*, (2022) mengungkap bahwa penyimpanan jaringan dalam formalin untuk jangka waktu lama berdampak negatif terhadap kualitas morfologi jaringan. Hasil studi menunjukkan adanya perubahan warna spesimen, penurunan konsistensi, kesulitan saat pemotongan, serta kerusakan arsitektur dan integritas jaringan, termasuk rincian nukleus dan sitoplasma yang menjadi tidak jelas.

Salah satu aspek krusial yang belum banyak ditelaah secara mendalam dalam konteks tersebut adalah normalitas pewarnaan jaringan, yang mencerminkan keberhasilan proses fiksasi dan menjadi indikator utama kualitas preparat histologis. Ketidaksesuaian durasi fiksasi, baik terlalu singkat maupun terlalu lama, dapat mengganggu normalitas pewarnaan tersebut. Fiksasi yang terlalu singkat menyebabkan protein jaringan tidak terkoagulasi sempurna sehingga warna tidak terserap merata, sementara overfixation menimbulkan *cross-linking* protein berlebihan yang menghambat penetrasi pewarna dan menghasilkan tampilan buram serta tidak seragam (Likhithaswamy *et al.,* 2022). Oleh karena itu, dalam upaya meningkatkan akurasi diagnosis histopatologi, penilaian terhadap normalitas pewarnaan menjadi tolok ukur utama untuk memastikan bahwa prosedur fiksasi telah dilakukan secara optimal sesuai karakteristik jaringan yang diteliti.

Berdasarkan latar belakang tersebut dimana beberapa penelitian telah membahas pengaruh durasi fiksasi terhadap kualitas jaringan, masih terdapat

kesenjangan dalam penerapan hasil penelitian tersebut di fasilitas pelayanan kesehatan, terutama di daerah dengan sumber daya terbatas. Belum ada penelitian yang secara spesifik mengevaluasi durasi fiksasi optimal di RSUD Sawerigading Palopo. Maka peneliti ingin meneliti lebih lanjut terkait "Pengaruh Durasi Fiksasi Penyimpanan Jaringan Terhadap Kualitas Hasil Pemeriksaan Histopatologi di RSUD Sawerigading Palopo"

B. Rumusan Masalah

Bagaimana pengaruh durasi fiksasi penyimpanan jaringan terhadap kualitas hasil pemeriksaan histopatologi di RSUD Sawerigading Palopo?

C. Tujuan Penelitian

1. Tujuan Umum

   Mengetahui dan menganalisis pengaruh durasi fiksasi penyimpanan jaringan terhadap kualitas hasil pemeriksaan histopatologi anatomi di RSUD Sawerigading Palopo, sebagai upaya untuk menentukan durasi fiksasi yang optimal dalam menunjang diagnosis histopatologis yang akurat dan representatif.

2. Tujuan Khusus

   a. Mengidentifikasi perbedaan kualitas morfologi jaringan hasil pemeriksaan histopatologi berdasarkan durasi fiksasi selama 6 jam, 24 jam, dan 48 jam.

   b. Mengevaluasi pengaruh durasi fiksasi terhadap kualitas pewarnaan Hematoksilin dan Eosin (H&E) pada jaringan prostat.

c. Menilai sejauh mana perubahan morfologi jaringan akibat lama waktu fiksasi dapat mempengaruhi interpretasi diagnosis patologis.

D. Manfaat Penelitian

1. Manfaat Teoritis

Penelitian ini diharapkan dapat memberikan kontribusi ilmiah terhadap pengembangan ilmu histopatologi, khususnya mengenai pengaruh durasi fiksasi terhadap kualitas hasil pemeriksaan jaringan. Temuan penelitian ini dapat memperkaya literatur mengenai standar waktu fiksasi yang optimal, serta menjadi acuan bagi penelitian-penelitian selanjutnya dalam bidang patologi, terutama pada jaringan prostat.

2. Manfaat Praktis

a. Bagi laboratorium patologi RSUD Sawerigading Palopo, hasil penelitian ini dapat dijadikan rujukan dalam menetapkan standar operasional prosedur (SOP) mengenai durasi fiksasi jaringan yang efektif dan efisien guna meningkatkan akurasi diagnostik.

b. Bagi tenaga medis dan analis laboratorium, penelitian ini dapat meningkatkan pemahaman tentang pentingnya manajemen waktu fiksasi terhadap kualitas pewarnaan dan interpretasi mikroskopis.

c. Bagi institusi pendidikan, penelitian ini dapat dijadikan bahan pembelajaran praktikum atau referensi akademik terkait teknik preparasi jaringan histopatologi yang sesuai dengan kondisi fasilitas pelayanan kesehatan di daerah

BAB II

TINJAUAN PUSTAKA

A. Tinjauan Umum Histologi Anatomi

1. Pengertian Histopatologi

Histopatologi merupakan cabang dari patologi anatomi yang fokus pada studi mikroskopis terhadap perubahan jaringan yang terjadi akibat suatu proses penyakit. Pemeriksaan ini menjadi tulang punggung dalam menegakkan diagnosis berbagai kondisi patologis, khususnya penyakit neoplastik seperti kanker. Proses pemeriksaan histopatologi dimulai dari pengambilan sampel jaringan (biopsi), dilanjutkan dengan fiksasi, pemrosesan jaringan, pemotongan menggunakan mikrotom, pewarnaan (umumnya dengan Hematoksilin dan Eosin), hingga pengamatan di bawah mikroskop oleh ahli patologi. Tujuan utama dari seluruh rangkaian ini adalah untuk menilai struktur seluler dan arsitektur jaringan secara menyeluruh, guna mengidentifikasi karakteristik morfologis yang khas bagi suatu penyakit (Chlipala *et al*., 2020).

Proses pemeriksaan histopatologi diawali dengan pengolahan jaringan yang melibatkan tahapan fiksasi, dehidrasi, klarifikasi, embedding, pemotongan, hingga pewarnaan. Di antara tahapan tersebut, fiksasi memegang peran sentral dalam menjaga kualitas morfologis jaringan agar tetap representatif saat diamati di bawah mikroskop. Fiksasi yang tidak optimal dapat menyebabkan artefak yang mempersulit interpretasi patologis dan bahkan menyesatkan diagnosis (Digambiro & Edy, 2024) .

Keandalan interpretasi hasil histopatologi sangat tergantung pada kualitas sampel jaringan dan proses preparasinya, termasuk tahapan fiksasi yang krusial untuk menjaga integritas seluler. Keberhasilan pemeriksaan histopatologi tidak hanya ditentukan oleh keahlian patolog, tetapi juga oleh kualitas teknis dalam pemrosesan jaringan. Fiksasi yang buruk, pemotongan tidak merata, atau pewarnaan yang tidak optimal dapat menghasilkan artefak atau distorsi struktur jaringan, yang pada akhirnya menurunkan akurasi interpretasi mikroskopik. Hal ini menegaskan pentingnya pemahaman yang mendalam mengenai prinsip kerja histopatologi bagi tenaga medis maupun teknisi laboratorium (Likhithaswamy *et al*., 2022).

Pemeriksaan histopatologi bertujuan untuk mengidentifikasi dan menganalisis perubahan morfologi jaringan guna menentukan diagnosis suatu penyakit secara akurat. Melalui pengamatan mikroskopis terhadap jaringan yang telah difiksasi dan diwarnai, pemeriksaan ini mampu membedakan antara lesi jinak dan ganas berdasarkan karakteristik histologis yang khas. Selain itu, histopatologi juga digunakan untuk menilai tingkat keparahan dan stadium penyakit, terutama pada kasus keganasan, seperti kanker, dengan menilai derajat diferensiasi sel serta kedalaman invasi jaringan. Informasi tersebut sangat penting dalam menentukan prognosis dan strategi terapi yang tepat bagi pasien. Lebih lanjut, pemeriksaan histopatologi juga dapat digunakan untuk mengevaluasi efektivitas suatu terapi, terutama melalui pengamatan terhadap perubahan histologis pasca pengobatan, seperti terjadinya nekrosis, fibrosis, atau

regresi jaringan tumor. Dengan demikian, pemeriksaan histopatologi memainkan peran sentral dalam proses diagnostik, monitoring, dan pengambilan keputusan klinis (Alfalah, 2022).

2. Jenis-Jenis Pemeriksaan Histopatologi

Jenis-jenis pemeriksaan histopatologi dibedakan berdasarkan teknik dan tujuan diagnostiknya, antara lain:

a. Pemeriksaan Mikroskopis Jaringan (Rutin Hematoxylin-Eosin/H&E): Pemeriksaan dasar menggunakan pewarnaan hematoksilin-eosin untuk menilai struktur inti sel, sitoplasma, pola pertumbuhan, dan kelainan morfologi jaringan(Virgiawan *et al.*, 2024).

b. Pemeriksaan Histokimia : Menggunakan pewarnaan khusus seperti PAS, Ziehl-Neelsen, atau Masson's Trichrome untuk mengidentifikasi komponen kimia jaringan dan membantu diagnosis spesifik (Agrawal *et al*., 2025)

c. Studi Molekuler dan Kromosom : Meliputi FISH dan PCR untuk mendeteksi perubahan genetik atau kromosom, berguna dalam menentukan subtipe kanker dan prediksi respons terapi(Youssef *et al.*, 2025).

d. Analisis Sitologi : Pemeriksaan sel dari cairan tubuh atau aspirasi jarum halus, seperti Pap smear, untuk mendukung diagnosis dan deteksi dini penyakit (Dani *et al.,* 2022).

3. Proses Umum Pemeriksaan Histopatologi Hematoxylin-Eosin/H&E

Pemeriksaan histopatologi merupakan salah satu metode diagnostik utama dalam bidang patologi anatomi yang bertujuan untuk mengidentifikasi perubahan morfologis pada jaringan akibat penyakit. Proses ini melibatkan serangkaian tahapan sistematis, mulai dari pengambilan sampel jaringan, fiksasi, pemrosesan jaringan, pemotongan, pewarnaan, hingga pemeriksaan mikroskopis.

a. Pengambilan Sampel Jaringan : Tahap awal dalam pemeriksaan histopatologi adalah pengambilan sampel jaringan, yang dilakukan melalui prosedur seperti biopsi, reseksi bedah, atau autopsi. Kualitas dan kecepatan pengambilan sampel sangat mempengaruhi hasil akhir analisis histologi. Sampel yang diambil harus segera difiksasi untuk mencegah degradasi jaringan dan menjaga struktur sel tetap utuh (Slaoui *et al*., 2017).
b. Fiksasi : Setelah pengambilan, jaringan segera difiksasi menggunakan larutan fiksatif, umumnya formalin 10%. Proses fiksasi bertujuan untuk menghentikan proses autolisis dan menjaga integritas struktur seluler. Durasi fiksasi bervariasi tergantung pada ukuran dan jenis jaringan, biasanya memakan waktu beberapa jam hingga semalam (Alfalah, 2022).
c. Pemrosesan Jaringan : Tahap ini meliputi dehidrasi, clearing, dan infiltrasi parafin. Dehidrasi dilakukan dengan menggunakan serangkaian alkohol bertingkat untuk menghilangkan air dari jaringan. Setelah itu, jaringan direndam dalam bahan seperti xylene untuk

membuatnya transparan. Proses selanjutnya adalah infiltrasi jaringan dengan parafin cair, sehingga membentuk blok parafin yang berisi jaringan (Isaac *et al*., 2023).

d. Pemotongan : Blok parafin yang mengandung jaringan kemudian dipotong tipis menggunakan mikrotom untuk menghasilkan irisan jaringan setebal 3–5 mikrometer. Potongan tipis ini sangat penting karena akan ditempatkan pada slide histologi untuk pengamatan di bawah mikroskop. Ketebalan potongan harus tepat agar hasil pengamatan menjadi akurat

e. Pewarnaan : Irisan jaringan diwarnai, biasanya dengan pewarnaan Hematoksilin dan Eosin (H&E), untuk memperjelas struktur seluler. Hematoksilin mewarnai inti sel menjadi biru, sedangkan eosin mewarnai sitoplasma dan matriks ekstraseluler menjadi merah muda. Pewarnaan ini membantu dalam mengidentifikasi struktur dan komponen jaringan secara lebih jelas.

f. Pemeriksaan Mikroskopis : Setelah pewarnaan, irisan jaringan diperiksa di bawah mikroskop oleh ahli patologi untuk menilai perubahan morfologi yang relevan dengan penyakit. Pemeriksaan ini memungkinkan identifikasi perubahan mikroskopis pada jaringan yang disebabkan oleh berbagai penyakit, termasuk infeksi, gout, tuberkulosis, sarkoidosis, dan terutama kanker. Dengan menganalisis struktur sel dan jaringan, histopatologi memberikan informasi diagnostik yang akurat (Carrillo, 2022).

4. Jenis-Jenis Jaringan yang Diperiksa secara Histopatologi

Pemeriksaan histopatologi dapat dilakukan terhadap berbagai jenis jaringan tubuh, baik yang berasal dari organ solid maupun jaringan lunak, bergantung pada indikasi klinis dan lokasi lesi. Secara umum, jaringan yang sering diperiksa meliputi jaringan epitel, jaringan ikat, jaringan otot, dan jaringan saraf. Jaringan epitel, seperti yang ditemukan pada kulit, saluran pencernaan, kelenjar, dan saluran urogenital, merupakan tipe yang paling sering dianalisis karena berkaitan erat dengan berbagai jenis neoplasma epitelial, termasuk karsinoma. Jaringan ikat, seperti jaringan fibrosa, adiposa, dan pembuluh darah, sering diperiksa untuk mengevaluasi penyakit inflamasi kronis, neoplasma mesenkimal, dan gangguan vaskular. Selain itu, jaringan otot (baik polos, rangka, maupun jantung) dapat menunjukkan perubahan patologis pada kasus miopati, infark, atau degenerasi otot. Sementara itu, jaringan saraf seperti otak dan medula spinalis diperiksa untuk mendeteksi gangguan neurologis, infeksi sistem saraf pusat, atau proses neoplastik seperti glioma dan meningioma (Carrillo, 2022).

Dalam konteks penelitian ini, jaringan prostat dipilih karena merupakan jaringan epitelial yang kompleks dan sensitif terhadap perubahan prosedural selama proses preparasi, khususnya fiksasi. Jaringan prostat sering diperiksa dalam kasus hiperplasia jinak prostat (BPH), prostatitis, serta adenokarsinoma prostat yang merupakan salah satu kanker tersering pada pria. Karakteristik histologis prostat yang khas—dengan

struktur kelenjar yang tersusun dalam stroma fibromuskular—menjadikannya sangat cocok sebagai model dalam mengevaluasi dampak variasi durasi fiksasi. Selain itu, tingginya frekuensi biopsi prostat di rumah sakit juga mendukung ketersediaan sampel untuk analisis penelitian (Virgiawan *et al*., 2024).

B. Tinjauan Umum Prostat

1. Pengertian Prostat

Prostat adalah kelenjar eksokrin berbentuk seperti buah kenari, yang hanya ditemukan pada sistem reproduksi laki-laki (Ha *et al.,* 2021). Prostat terletak tepat di bawah kandung kemih dan mengelilingi bagian proksimal uretra. Fungsi utama prostat adalah menghasilkan cairan prostat, yang merupakan salah satu komponen utama dari semen. Cairan ini mengandung enzim, sitrat, dan protein spesifik seperti PSA (*prostate specific antigen*) yang berperan dalam meningkatkan motilitas serta kelangsungan hidup sperma di lingkungan vagina yang asam (Gamblin & Smith, 2020).

Secara histologis, prostat terdiri dari jaringan kelenjar dan stroma fibromuskular (Mahadevan *et al.*, 2024). Unit fungsional kelenjar prostat disebut sebagai acini, yang dilapisi oleh dua lapisan sel: sel epitel sekretori dan sel basal. Sel epitel sekretori bertanggung jawab dalam produksi cairan prostat, sementara sel basal berfungsi sebagai cadangan regeneratif. Jaringan stroma terdiri dari otot polos, serat kolagen, dan sel fibroblas yang mendukung struktur dan fungsi kelenjar secara keseluruhan (Biswas *et al*., 2022).

DHT berperan penting dalam mempertahankan fungsi sekretori kelenjar dan pertumbuhan sel prostat. Ketidakseimbangan hormon atau respons abnormal terhadap DHT dapat menyebabkan gangguan prostat, termasuk benign *prostatic hyperplasia* (BPH) dan kanker prostat (Cannarella *et al.*, 2021).

Dengan bertambahnya usia, prostat mengalami perubahan fisiologis dan patologis. Perubahan fisiologis meliputi peningkatan ukuran akibat hiperplasia sel stromal dan epitelial, yang dikenal sebagai BPH (Devlin *et al.*, 2021). Sedangkan perubahan patologis dapat berupa inflamasi kronis, neoplasia intraepitelial prostat (PIN), hingga transformasi ganas menjadi adenokarsinoma prostat, yang merupakan bentuk kanker paling umum pada pria lansia (Oseni *et al.*, 2023).

2. Analisa Prostat

Analisis prostat merupakan rangkaian prosedur medis dan laboratorium yang dilakukan oleh pria dan berperan penting dalam sistem reproduksi. Fungsi utamanya adalah menghasilkan cairan yang menjadi komponen utama semen, yang membantu mempertahankan motilitas dan viabilitas sperma (Sethi *et al.*, 2024). Dengan bertambahnya usia, prostat rentan mengalami berbagai gangguan, baik yang bersifat jinak maupun ganas, seperti benign prostatic hyperplasia (BPH), prostatitis, hingga kanker prostat (Sekhoacha *et al*., 2022).

Salah satu bentuk analisis prostat yang paling umum dilakukan adalah pemeriksaan fisik melalui colok dubur digital (*Digital Rectal*

Examination/DRE (S. Tian *et al.*, 2025). Melalui pemeriksaan ini, dapat dinilai ukuran, konsistensi, dan adanya nodul atau benjolan pada prostat. Meskipun subjektif dan bergantung pada pengalaman klinisi, DRE tetap menjadi metode awal yang penting dalam skrining kelainan prostat karena dapat mendeteksi kelainan struktural yang tidak selalu terlihat melalui pemeriksaan laboratorium (Chung & Hong, 2025).

Pemeriksaan darah untuk mengukur kadar *Prostate Specific Antigen* (PSA) juga menjadi bagian krusial dalam analisis prostat. PSA adalah protein yang diproduksi oleh sel epitel prostat dan normalnya terdapat dalam jumlah kecil dalam sirkulasi darah. Pemeriksaan PSA digunakan sebagai alat skrining kanker prostat, meskipun bukan penentu tunggal karena peningkatan kadar PSA juga dapat ditemukan pada kondisi jinak. Nilai ambang PSA yang digunakan secara umum adalah 4 ng/mL, namun interpretasi hasil harus mempertimbangkan usia, volume prostat, serta rasio PSA bebas terhadap total PSA (Cao et al., 2024).

Pemeriksaan urin, yang berguna untuk menyingkirkan kemungkinan infeksi saluran kemih dan prostatitis. Pemeriksaan ini meliputi analisis makroskopik, mikroskopik, dan kimiawi terhadap sampel urin. Tanda-tanda infeksi seperti piuria (sel darah putih dalam urin), bakteriuria, atau hematuria (darah dalam urin) dapat menunjukkan adanya proses inflamasi atau infeksi pada prostat, terutama jika disertai gejala disuria, nyeri pelvis, dan demam. Kadang kala, kultur urin dilakukan untuk

mengidentifikasi jenis patogen penyebab infeksi dan menentukan terapi antibiotik yang sesuai (Lajiness & Hintz, 2020).

Penggunaan ultrasonografi prostat (transrektal ultrasound/TRUS) semakin luas digunakan karena mampu memberikan gambaran anatomi prostat secara lebih detail. Pemeriksaan ini menggunakan gelombang suara frekuensi tinggi yang dikirim melalui probe transrektal untuk menghasilkan citra prostat secara real-time (Bilgin *et al*., 2023).

Biopsi prostat prosedur ini dilakukan dengan cara mengambil potongan kecil jaringan dari berbagai zona prostat, biasanya menggunakan panduan ultrasonografi. Sampel jaringan yang diperoleh kemudian difiksasi dengan formalin 10% dan diproses untuk pemeriksaan histopatologi dengan pewarnaan Hematoksilin dan Eosin (H&E). Analisis mikroskopis memungkinkan identifikasi perubahan morfologis seperti pleomorfisme sel, nukleoli besar, invasi stroma, dan peningkatan mitosis, yang merupakan karakteristik utama keganasan. Hasil biopsi juga akan dinilai menggunakan sistem skoring Gleason untuk mengklasifikasikan tingkat keganasan dan menentukan prognosis pasien (Virgiawan *et al.,* 2024).

Selain pemeriksaan struktur jaringan, uroflowmetri menjadi bagian penting dalam analisis fungsi prostat. Uroflowmetri adalah tes yang mengukur kecepatan dan volume aliran urin saat pasien buang air kecil (Li *et al.*, 2025). Tes ini berguna untuk menilai adanya obstruksi saluran kemih yang biasanya disebabkan oleh pembesaran prostat. Indikator yang diukur

antara lain peak flow rate (Qmax) dan average flow rate, yang akan menurun jika terjadi penyempitan saluran akibat hipertrofi prostat (Foster *et al.*, 2023). Hasil uroflowmetri sering dikombinasikan dengan pengukuran volume residu urin pascavoiding menggunakan USG untuk menilai efisiensi pengosongan kandung kemih (Yono *et al*., 2021).

Pemeriksaan imunohistokimia (IHK) digunakan untuk mendeteksi ekspresi penanda spesifik dalam jaringan biopsy (Ramatlho *et al.*, 2025). Metode ini membantu membedakan antara neoplasma jinak dan ganas, serta membedakan adenokarsinoma prostat dari metastasis organ lain. Selain itu, teknik seperti PCR dan FISH telah digunakan untuk mendeteksi kelainan genetik seperti fusi gen TMPRSS2-ERG yang berhubungan dengan kanker prostat agresif. Kombinasi antara analisis histopatologi, imunohistokimia, dan molekuler memberikan kekuatan diagnostik yang lebih besar dan personalisasi terapi yang lebih tepat sasaran (Trifunovski *et al*., 2020).

Perlu diketahui bahwa seluruh prosedur analisis prostat memerlukan integrasi yang baik antara unit klinik dan laboratorium, termasuk pengaturan waktu yang tepat dalam proses pengambilan, fiksasi, dan pemrosesan jaringan. Dalam konteks fiksasi jaringan untuk pemeriksaan histopatologi, durasi fiksasi menjadi aspek krusial yang dapat mempengaruhi kualitas hasil akhir. Jaringan prostat yang memiliki kepadatan tinggi sangat rentan terhadap degradasi bila tidak difiksasi secara merata dan dalam waktu yang optimal. Oleh karena itu, manajemen

laboratorium dalam mengatur waktu fiksasi menjadi bagian tak terpisahkan dari keberhasilan diagnosis histopatologis prostat (Mandel *et al.*, 2021).

3. Keunggulan Prostat untuk penelitian

Pemilihan jaringan prostat sebagai objek penelitian dalam bidang histopatologi memiliki sejumlah keunggulan metodologis dan klinis. Salah satu keunggulan utama adalah kompleksitas histologis prostat yang mencerminkan beragam struktur jaringan seperti kelenjar, stroma, dan saluran ekskretoris, sehingga memungkinkan evaluasi yang luas terhadap respon jaringan terhadap proses fiksasi, pengawetan, dan pewarnaan (Soltani *et al.*, 2022).

Struktur kelenjar prostat yang padat dan tersusun dalam lobulus-lobulus kecil membuat jaringan ini sangat sensitif terhadap variasi teknik preparasi. Hal ini menjadikan prostat sebagai model ideal dalam penelitian tentang pengaruh durasi fiksasi terhadap kualitas morfologi dan hasil pewarnaan. Jaringan ini membutuhkan penetrasi formalin yang merata hingga bagian terdalam, dan bila fiksasi tidak memadai, maka bagian dalam jaringan akan mengalami autolisis lebih cepat dibanding jaringan yang lebih renggang seperti kulit atau jaringan ikat (Wróbel *et al*., 2024).

Keunggulan lain adalah relevansi klinis yang tinggi. Kanker prostat merupakan penyakit dengan prevalensi tinggi di kalangan pria, terutama lansia, dan deteksi dini sangat bergantung pada akurasi diagnosis histopatologis. Dengan demikian, penelitian yang bertujuan meningkatkan kualitas hasil pewarnaan jaringan prostat akan memiliki dampak langsung

terhadap ketepatan diagnosis dan keberhasilan terapi pasien (Salvi *et al.,* 2023).

Dari sisi teknis laboratorium, jaringan prostat juga sangat cocok untuk analisa pengaruh fiksasi karena respons warnanya terhadap Hematoksilin dan Eosin sangat sensitif. Perubahan durasi fiksasi dapat menghasilkan variasi intensitas warna yang sangat jelas, baik pada nukleus maupun sitoplasma. Ini memudahkan penilaian kualitas preparat secara objektif menggunakan skoring standar (Rocco *et al.,* 2021).

Selain itu, prostat juga telah banyak digunakan dalam penelitian dasar dan terapan yang membahas biomarker kanker, imunohistokimia, serta terapi berbasis gen. Penggunaan prostat sebagai model jaringan memungkinkan integrasi data dari berbagai pendekatan diagnostik seperti morfologi, molekuler, dan imunologis, menjadikannya jaringan yang unggul dalam riset translasi antara laboratorium dan klinik (Frantzi *et al.*, 2020).

C. Tinjauan Umum Fiksasi dalam histopatologi

1. Pengertian dan Tujuan Fiksasi

Fiksasi merupakan tahap awal dan krusial dalam rangkaian pemeriksaan histopatologi, yaitu proses yang dilakukan segera setelah pengambilan jaringan untuk menghentikan degradasi biologis dan menjaga struktur morfologi sel agar tetap utuh dan representatif. Secara definisi, fiksasi adalah proses stabilisasi jaringan biologis melalui paparan bahan kimia tertentu yang mampu menghentikan proses autolisis (penghancuran

diri sel) dan putrefaksi (pembusukan jaringan oleh mikroorganisme) (Musyarifah & Agus, 2018)

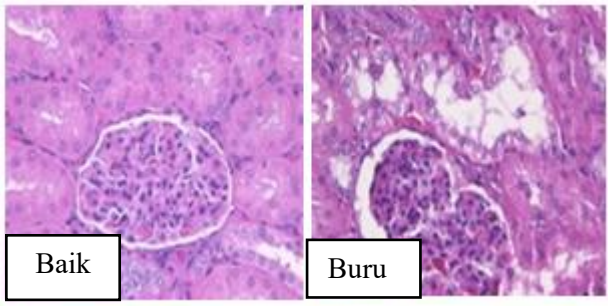

Gambar 2. 1 Perbedaan kualitas fiksasi (Musyarifah & Agus, 2018).

Fiksasi dilakukan dengan merendam jaringan ke dalam larutan fiksatif seperti formalin 10% dalam jangka waktu tertentu. Tujuan utama dari proses ini adalah untuk mempertahankan integritas arsitektur jaringan serta melestarikan komponen intraseluler sehingga struktur histologis tetap terlihat jelas saat dilakukan pewarnaan dan observasi mikroskopik. Fiksasi yang efektif bertujuan untuk mencegah perubahan fisik dan kimia yang bisa merusak atau mengubah struktur jaringan. Proses ini mengeraskan jaringan dan menjaga posisi relatif antarstruktur seluler, seperti inti dan sitoplasma, sehingga tetap berada pada tempat aslinya. Selain itu, fiksasi juga membantu mempertahankan komponen antigenik jaringan, khususnya jika akan dilakukan pemeriksaan imunohistokimia. Fiksatif bekerja dengan cara membentuk ikatan silang antarprotein, mendenaturasi enzim, serta menonaktifkan mikroorganisme, yang secara keseluruhan menghambat proses pembusukan dan autolisis ((Isaac *et al*., 2023).

Dalam konteks laboratorium histopatologi, tujuan praktis fiksasi mencakup beberapa aspek. Pertama, fiksasi memungkinkan pemotongan

jaringan yang lebih mudah dan presisi dengan mikrotom karena jaringan menjadi lebih kaku namun tidak rapuh. Kedua, jaringan yang difiksasi akan lebih mudah menyerap pewarna histologi seperti Hematoksilin dan Eosin, sehingga memberikan kontras warna yang baik dan memungkinkan identifikasi struktur sel dan jaringan secara akurat. Ketiga, fiksasi meningkatkan daya tahan jaringan terhadap proses kimia selanjutnya seperti dehidrasi dan clearing, yang menggunakan pelarut keras seperti alkohol dan xylene. Dengan demikian, fiksasi merupakan langkah awal yang tidak bisa diabaikan karena akan memengaruhi kualitas setiap tahap selanjutnya dalam prosedur histopatologi (Carrillo, 2022).

Kegagalan dalam proses fiksasi dapat menyebabkan artefak yang menyesatkan atau menurunkan kualitas interpretasi mikroskopik. Fiksasi yang terlalu singkat (underfixation) dapat menyebabkan jaringan melunak, mengalami autolisis, dan menunjukkan gambaran histologis yang kabur. Sementara itu, fiksasi yang terlalu lama (overfixation) dapat menyebabkan jaringan mengeras berlebihan, menurunkan penetrasi pewarna, dan menyebabkan detail morfologis sulit diidentifikasi. Oleh karena itu, waktu, suhu, dan jenis fiksatif harus disesuaikan dengan ukuran serta jenis jaringan yang diperiksa agar diperoleh hasil histopatologi yang optimal dan diagnostik (Likhithaswamy *et al*., 2022)

2. Sifat Larutan Fiksasi

fiksasi harus dilakukan sesegera mungkin setelah proses pengambilan jaringan untuk mencegah kerusakan jaringan atau sel sebelum dilakukannya fiksasi. Fiksasi memiliki fungsi menetapkan jaringan, bukan mengembalikan jaringan ke bentuk semula sehingga kerusakan yang diakibatkan sebelum terjadinya fiksasi tidak dapat diperbaiki. Larutan fiksatif idealnya mampu menjalankan fungsi seperti tujuan fiksasi. Namun, fiksasi ideal sangat sulit untuk ditemukan. Setiap larutan fiksatif memiliki kelebihan dan kekurangannya masing-masing (Hussein & Zoologi, 2021). Larutan fiksatif yang ideal mempunyai sifat dan karakteristik berikut :

a. Daya Penetrasi Tinggi: Mampu menembus jaringan dengan cepat dan merata untuk mencegah autolisis sebelum fiksasi selesai (Musyarifah & Agus, 2018).
b. Koagulasi Protoplasma Efektif: Mengkoagulasi protein tanpa merusak struktur seluler, sehingga mempertahankan integritas morfologi jaringan (Mariyam *et al*., 2020).
c. Preservasi Komponen Seluler: Menjaga komponen sel seperti nukleus, sitoplasma, dan organel tanpa menyebabkan distorsi atau artefak (Ilham, 2024).
d. Minim Efek Samping: Tidak menyebabkan pengerutan, pembengkakan, atau perubahan warna yang signifikan pada jaringan (Fajrina *et al*., 2018).

e. Kompatibilitas dengan Proses Lanjutan: Cocok untuk pewarnaan histokimia, imunohistokimia, dan teknik analisis lainnya

3. Jenis-Jenis Fiksatif

Dalam histopatologi, fiksatif dapat dibagi ke dalam dua kelompok utama berdasarkan mekanisme kerjanya, yaitu fiksatif koagulan dan non-koagulan. Fiksatif koagulan bekerja dengan mengendapkan atau mengkoagulasi protein sel, sedangkan fiksatif non-koagulan bekerja dengan membentuk ikatan silang pada molekul protein tanpa menyebabkan pengendapan. Beberapa fiksatif yang umum digunakan antara lain formaldehida, alkohol, asam pikrat, merkuri, dan campuran zat-zat kimia tertentu seperti Bouin's solution dan Carnoy's fixative. Namun demikian, dalam praktik histopatologi modern, formalin 10% merupakan standar emas yang paling sering digunakan karena kestabilannya, kemampuan penetrasi yang baik, serta kemampuannya dalam mempertahankan struktur morfologis jaringan secara optimal (Hussein & Zoologi, 2021).

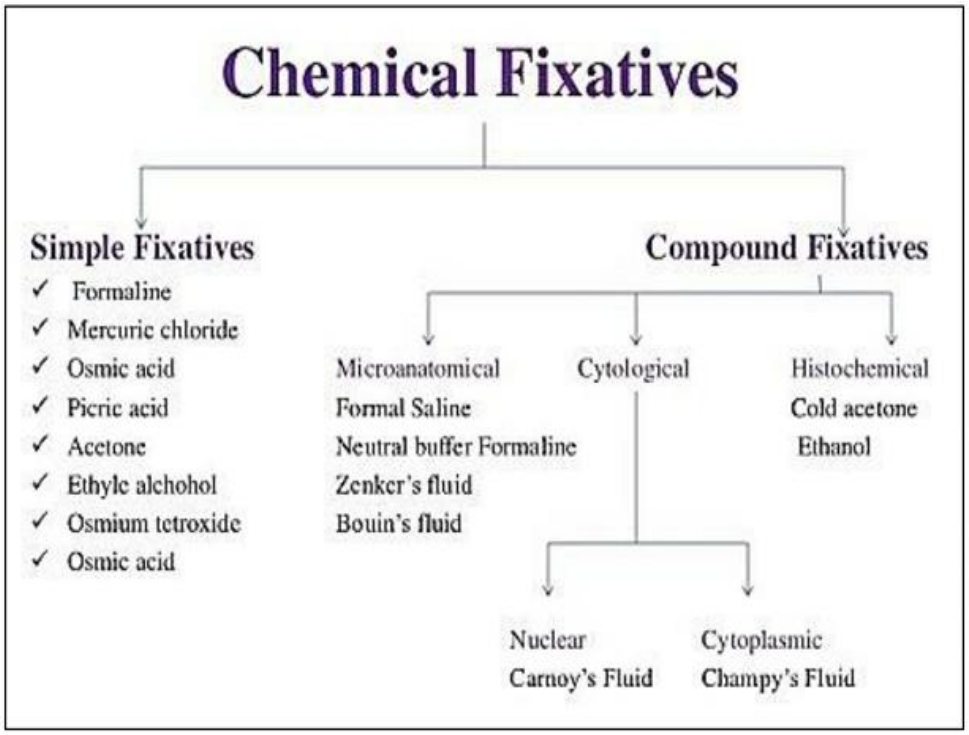

Gambar 2. 2 Jenis Fiksasi kimia (Hussein & Zoologi, 2021)

Formalin 10% secara kimiawi berarti larutan yang mengandung 10% volume formalin stok kedalam pelarut (air atau larutan buffer). Formalin stok yang tersedia di pasaran umumnya merupakan larutan formaldehida 37–40%. Dengan mencampurkan 10 mL formalin stok (37–40%) ke dalam 90 mL air untuk mendapatkan total 100 mL larutan. *Buffered formalin (*NBF) merupakan larutan standar dalam histopatologi yang mengandung sekitar 3,7–4,0% formaldehida dalam air atau buffer fosfat (pH ~7,0–7,4). Formaldehida bekerja dengan membentuk ikatan silang (*cross-links*) antara residu asam amino (terutama lisin) dalam protein dan DNA, yang menghentikan aktivitas enzimatik serta autolisis, dan mempertahankan struktur jaringan mendekati kondisi in vivo (Jalali *et al.*, 2023). 10% NBF

dianggap sebagai “fixative emas” karena tidak hanya efektif menjaga morfologi jaringan, tetapi juga kompatibel dengan teknik pewarnaan standar dan imunohistokimia modern, selama waktu fiksasi dipertahankan dalam rentang optimal (~6–48 jam) (RCPA, 2024).

Keunggulan formalin sebagai fiksatif utama dalam histopatologi terletak pada kemampuannya membentuk ikatan silang metilen antar gugus amino protein, sehingga menghasilkan jaringan yang stabil dan tahan terhadap proses kimia selanjutnya seperti dehidrasi, clearing, dan embedding. Selain itu, formalin juga memiliki kemampuan penetrasi yang dalam, memungkinkan fiksasi jaringan berukuran besar atau padat secara merata. Dalam studi oleh (Likhithaswamy *et al*., 2022), formalin 10% buffer netral dapat mempertahankan detail morfologi jaringan dengan baik hingga 72 jam tanpa penurunan signifikan kualitas histologis, asalkan jaringan tidak terlalu besar dan terendam sepenuhnya.

Meskipun sangat efektif, formalin juga memiliki beberapa kelemahan yang perlu diperhatikan. Salah satunya adalah potensi toksisitasnya terhadap jaringan manusia dan lingkungan laboratorium. Paparan jangka panjang terhadap formaldehida dapat menyebabkan iritasi mukosa, gangguan pernapasan, hingga risiko karsinogenik, sebagaimana diidentifikasi oleh International Agency for Research on Cancer (IARC). Oleh karena itu, penggunaan formalin di laboratorium harus disertai dengan ventilasi yang baik, penggunaan alat pelindung diri (APD), dan prosedur penanganan limbah kimia yang sesuai (Bilgin *et al*., 2023).

Tabel 2. 1 Jenis-Jenis Fiksasi (Musyarifah & Agus, 2018)

Fiksatif	Metode Fiksasi	Kandungan
B5	Denaturasi	5.4% Mercuri Chlorida (w/v), 1.1% Sodium Asetat (w/v), 4% Formaldehid (v/v), Water
Bouin's	Denaturasi, cross-linking	25% of 37% lautan formaldehid, 70% picric acid, 5% acetic acid
Carnoy's	Denaturasi	60% etanol, 30% chloroform, 10% Glacial acetic acid
Glutaraldehid	Cross-linking	2% v/v dari glutaraldehid dalam air/PBS
Methacam	Denaturasi	60% metanol, 30% chloroform, 10% Glacial acetic acid
Neutral buffered formalin (NBF)	Cross-linking	10% of 37% larutan formaldehid pada pH netral
Paraformaldehid	Cross-linking	4% w/v dari paraformaldehid dalam air/PBS
Zenker's	Denaturasi	5% Mercuri Chloride (w/v), 2.5% Potassium Dichromate (w/v), 5% Glacial acetic acid (v/v), Air

Selain formalin, beberapa fiksatif alternatif seperti etanol 70–95%, glutaraldehida, dan paraformaldehida juga digunakan tergantung pada tujuan spesifik pemeriksaan. Misalnya, glutaraldehida lebih umum digunakan dalam fiksasi untuk mikroskop elektron karena mampu mempertahankan struktur ultraseluler dengan lebih baik dibanding formalin. Namun, untuk pemeriksaan rutin hematoksilin-eosin (H&E), formalin 10% buffer netral tetap menjadi pilihan utama karena konsistensi hasil dan kemudahan dalam proses preparasi (Musyarifah & Agus, 2018).

4. Proses Fiksasi: Tahapan, Kondisi Ideal, dan Faktor yang Mempengaruhi

Proses fiksasi jaringan dalam pemeriksaan histopatologi melibatkan serangkaian tahapan yang harus dijalankan secara tepat untuk memastikan bahwa jaringan tetap dalam kondisi morfologis yang representatif saat diamati

secara mikroskopik. Fiksasi dimulai segera setelah jaringan diangkat dari tubuh pasien (eksisi), dengan tujuan untuk menghentikan proses autolisis dan putrefaksi (Meecham *et al*., 2021). Tahapan pertama adalah pencelupan jaringan ke dalam larutan fiksatif, biasanya formalin 10% buffer netral, dalam volume yang cukup, idealnya 10–20 kali volume jaringan. Setelah itu, jaringan harus direndam secara menyeluruh dan tidak boleh saling menempel agar penetrasi larutan berjalan merata. Tahap selanjutnya adalah penyimpanan jaringan dalam larutan tersebut selama durasi yang disesuaikan dengan ukuran dan jenis jaringan, biasanya berkisar antara 6 hingga 24 jam untuk jaringan kecil hingga sedang (Digambiro & Edy, 2024).

Kondisi ideal fiksasi mencakup beberapa parameter penting, yaitu volume fiksatif, suhu, pH, dan durasi. Volume larutan fiksatif harus mencukupi untuk menjamin seluruh permukaan jaringan terendam sempurna, umumnya dengan perbandingan minimal 10:1 antara larutan dan jaringan. Suhu ruangan (sekitar 20–25°C) adalah kondisi standar yang paling sering digunakan, karena suhu yang terlalu tinggi dapat mempercepat reaksi kimia secara berlebihan dan menyebabkan artefak, sedangkan suhu yang terlalu rendah dapat memperlambat penetrasi dan reaksi fiksatif. pH larutan fiksatif juga sangat penting dan harus dijaga pada kisaran netral (pH 7,0–7,2), karena pH asam dapat merusak protein jaringan dan menimbulkan presipitasi. Durasi fiksasi disesuaikan berdasarkan ukuran dan ketebalan jaringan; untuk jaringan dengan ketebalan 3–5 mm, fiksasi optimal berkisar antara 6–24 jam. Fiksasi terlalu cepat atau terlalu lama akan menyebabkan underfixation atau overfixation,

yang keduanya berpengaruh buruk terhadap kualitas pewarnaan dan interpretasi mikroskopis (Likhithaswamy *et al*., 2022).

Beberapa faktor yang memengaruhi proses fiksasi antara lain adalah:

a. Ukuran dan ketebalan jaringan: Jaringan yang lebih tebal membutuhkan waktu fiksasi lebih lama karena proses difusi larutan ke bagian dalam jaringan berlangsung secara bertahap. Oleh karena itu, disarankan memotong jaringan tidak lebih dari 5 mm untuk memastikan penetrasi sempurna (Musyarifah & Agus, 2018).
b. Jenis jaringan: Jaringan lunak seperti otak atau hati biasanya lebih mudah difiksasi dibanding jaringan padat seperti tulang atau prostat. Namun, jaringan seperti prostat memiliki kompleksitas struktur yang membuatnya lebih sensitif terhadap variasi durasi fiksasi (Virgiawan *et al*., 2024).
c. Waktu antara eksisi dan fiksasi: Penundaan fiksasi setelah pengambilan jaringan (delayed fixation) berisiko menurunkan kualitas karena memungkinkan terjadinya autolisis dini. Oleh karena itu, jaringan harus segera difiksasi sesegera mungkin setelah pengambilan.
d. Jenis dan konsentrasi fiksatif: Formalin 10% adalah standar paling umum, namun konsentrasi yang terlalu rendah dapat menyebabkan fiksasi tidak sempurna, sedangkan konsentrasi terlalu tinggi berpotensi menyebabkan pengerasan jaringan secara berlebihan (Musyarifah & Agus, 2018).
e. Agitasi dan sirkulasi larutan: Pergerakan larutan fiksatif di sekitar jaringan mempercepat distribusi dan penetrasi, sehingga dapat memperbaiki efisiensi fiksasi.

D. Tinjauan Umum Durasi Fiksasi dan Pengaruhnya Terhadap Kualitas Jaringan

Durasi fiksasi merupakan salah satu faktor paling kritis dalam menentukan kualitas akhir dari preparat histopatologi. Durasi yang tidak sesuai, baik terlalu singkat (underfixation) maupun terlalu lama (overfixation), dapat menyebabkan gangguan serius terhadap struktur sel dan jaringan. Underfixation terjadi ketika jaringan belum terpenetrasi sepenuhnya oleh larutan fiksatif, sehingga bagian dalam jaringan mengalami autolisis dan degradasi morfologi. Jaringan yang difiksasi hanya selama 6 jam, terutama jika tebal dan padat, dapat menunjukkan struktur sel yang kabur, sitoplasma tidak terdefinisi, dan nukleus yang pecah atau menghilang (Likhithaswamy *et al*., 2022). Sebaliknya, overfixation yang berlangsung lebih dari 24 jam dapat menyebabkan jaringan menjadi keras dan rapuh, dengan struktur protein yang mengalami denaturasi berlebihan akibat pembentukan ikatan silang formaldehida yang berlebihan. Hal ini menyulitkan pemotongan jaringan dan menurunkan kualitas pewarnaan karena zat pewarna tidak dapat menempel secara optimal (Digambiro & Edy, 2024)

Durasi fiksasi juga sangat mempengaruhi morfologi seluler dan arsitektur jaringan. Jaringan yang difiksasi dalam waktu optimal, biasanya 12–24 jam untuk ukuran jaringan standar (3–5 mm), akan mempertahankan struktur inti sel, membran, dan hubungan antar sel yang lebih baik. Namun, jika jaringan dibiarkan lebih dari 72 jam dalam larutan formalin, struktur histologis dapat menunjukkan kerusakan pada organel seluler dan distorsi bentuk kelenjar, yang

menghambat diagnosis patologis (Isaac *et al*., 2023). Studi oleh Virgiawan *et al*. (2024) menunjukkan bahwa pada jaringan prostat, perubahan waktu fiksasi dari 6 jam hingga lebih dari 24 jam secara signifikan memengaruhi intensitas pewarnaan H&E dan visibilitas detail arsitektur kelenjar. Sementara itu, penelitian oleh Bilgin *et al*. (2023) mengindikasikan bahwa jaringan yang overfix mengalami penurunan integritas seluler hingga 40% dibandingkan dengan jaringan yang difiksasi dalam durasi standar (Bilgin *et al*., 2023).

Dalam konteks rumah sakit daerah, kendala logistik dapat menyebabkan ketidakteraturan dalam durasi fiksasi. Oleh karena itu, penting dilakukan evaluasi durasi fiksasi terhadap kualitas preparat secara sistematis untuk memastikan diagnosis yang akurat tetap dapat diperoleh, bahkan dalam keterbatasan sarana (Meecham *et al*., 2021). Hasil-hasil penelitian ini menegaskan bahwa penyesuaian waktu fiksasi yang tepat sangat krusial dalam menghasilkan jaringan yang informatif secara mikroskopik.

E. Tinjauan Umum Pewarnaan Hematoksilin dan Eosin (H&E)

Pewarnaan Hematoksilin dan Eosin (H&E) merupakan metode pewarnaan standar emas dalam pemeriksaan histopatologi. Prinsip pewarnaan H&E melibatkan dua jenis zat warna utama, yaitu hematoksilin yang bersifat basa dan berikatan dengan struktur asam seperti inti sel (nukleus), serta eosin yang bersifat asam dan mewarnai bagian sitoplasma serta komponen ekstraseluler. Hasil pewarnaan yang baik ditandai dengan nukleus berwarna biru tua dan sitoplasma berwarna merah muda hingga merah muda tua,

memungkinkan pengamatan yang jelas terhadap morfologi sel dan jaringan (Alfalah, 2022)

Hubungan antara fiksasi dan kualitas pewarnaan H&E sangat erat. Fiksasi yang optimal memungkinkan penetrasi pewarna secara merata, menghasilkan kontras warna yang tajam dan detail struktur yang jelas. Namun, jika fiksasi tidak optimal, maka distribusi pewarna menjadi tidak merata, menghasilkan jaringan yang terlalu pucat, terlalu gelap, atau bahkan terdapat endapan pewarna yang mengganggu visualisasi. Fiksasi yang terlalu cepat dapat menyebabkan pewarna tidak dapat menempel secara konsisten karena protein belum cukup terkoagulasi, sedangkan overfixation menyebabkan protein menjadi terlalu cross-linked sehingga menghambat penetrasi pewarna, yang berdampak pada pewarnaan yang buram atau tidak seragam (Carrillo, 2022).

Studi oleh Likhithaswamy *et al*. (2022) menunjukkan bahwa pewarnaan H&E pada jaringan yang difiksasi lebih dari 48 jam menunjukkan penurunan intensitas warna hingga 30%, terutama pada komponen nukleus. Hal ini menyebabkan interpretasi terhadap mitosis sel atau pleomorfisme menjadi tidak akurat. Gangguan lainnya seperti munculnya silver precipitates (endapan keperakan) dan latar belakang pewarnaan yang keruh dapat terjadi akibat pengendapan formalin dalam jaringan yang overfix (Digambiro & Edy, 2024)

F. Tinjauan Umum Jaringan Prostat sebagai objek Penelitian

Prostat adalah organ eksokrin yang berfungsi dalam sistem reproduksi pria, menghasilkan cairan seminal yang berperan dalam mobilitas dan viabilitas sperma. Secara anatomi, prostat tersusun atas struktur kelenjar yang dikelilingi

oleh stroma fibromuskular, dengan jaringan epitelial yang kompleks dan padat. Histologisnya, prostat memiliki glandula tubuloalveolar yang dilapisi oleh sel sekretorik dan basal, menjadikannya sangat sensitif terhadap perubahan fiksasi (Virgiawan *et al*., 2024).

Pemilihan jaringan prostat sebagai objek penelitian didasarkan pada beberapa alasan ilmiah dan praktis. Pertama, prostat merupakan salah satu organ yang sering menjadi target biopsi untuk evaluasi penyakit neoplastik seperti adenokarsinoma prostat, yang menempati peringkat tinggi dalam prevalensi kanker pria di Indonesia. Kedua, jaringan ini memiliki struktur epitelial yang cukup kompleks dan mudah mengalami distorsi akibat fiksasi yang tidak tepat, sehingga dapat dijadikan indikator sensitif untuk menilai kualitas proses histopatologi. Ketiga, karena prostat merupakan jaringan dengan densitas tinggi dan heterogenitas seluler yang besar, maka variabilitas akibat durasi fiksasi dapat lebih mudah diamati secara mikroskopis dibanding jaringan lain yang lebih homogen (Bilgin *et al*., 2023).

Variasi durasi fiksasi pada jaringan prostat berdampak signifikan terhadap visibilitas struktur kelenjar, batas antar sel, dan penilaian mitosis. Jaringan yang difiksasi selama 24 jam memberikan hasil paling optimal untuk pewarnaan H&E, dengan morfologi seluler yang utuh, sedangkan jaringan yang hanya difiksasi 6 jam atau lebih dari 48 jam menunjukkan artefak seperti kerusakan nukleus, pembengkakan sitoplasma, dan ketidakjelasan batas struktur kelenjar. Oleh karena itu, penggunaan jaringan prostat dalam penelitian ini sangat relevan sebagai model representatif untuk mengevaluasi pengaruh

durasi fiksasi terhadap hasil pemeriksaan histopatologi (Digambiro & Edy, 2024).

G. Relevansi Penelitian Sebelumnya

Proses fiksasi jaringan merupakan elemen fundamental dalam histopatologi, dan telah banyak menjadi fokus penelitian baik di tingkat nasional maupun internasional. Studi-studi ini secara umum menyoroti pentingnya durasi fiksasi sebagai determinan utama dalam menjaga kualitas morfologi dan interpretasi mikroskopis jaringan. Penelitian oleh Likhithaswamy *et al*. (2022) di India menunjukkan bahwa jaringan yang difiksasi dalam waktu terlalu lama, terutama lebih dari 48–72 jam, mengalami penurunan kualitas morfologi, termasuk hilangnya detail inti sel, kerusakan arsitektur jaringan, dan gangguan dalam pewarnaan H&E. Studi tersebut menggunakan jaringan biopsi prostat dan menemukan bahwa overfixation menyebabkan perubahan warna spesimen dan mempengaruhi kualitas diagnosis. Hasil ini menunjukkan bahwa waktu fiksasi yang ideal sangat bergantung pada ukuran dan jenis jaringan, serta prosedur laboratorium yang digunakan.

Sementara itu, penelitian oleh Meecham *et al*. (2021) di Inggris meneliti variasi durasi fiksasi pada jaringan tumor payudara. Mereka menemukan bahwa fiksasi selama 24 jam memberikan hasil pewarnaan dan kualitas morfologi yang paling baik dibandingkan dengan durasi fiksasi 6 jam dan lebih dari 48 jam. Penelitian ini juga menekankan bahwa overfixation tidak hanya mempengaruhi interpretasi histologis, tetapi juga dapat mengganggu hasil imunohistokimia,

yang sangat penting dalam klasifikasi molekuler kanker. Hasil penelitian ini sejalan dengan temuan Caron dan Markusen (2023), yang menyebutkan bahwa fiksasi berlebih menyebabkan *cross-linking* protein yang terlalu kuat, sehingga mencegah penetrasi antibodi dan zat pewarna, menyebabkan artefak dan kesulitan interpretasi morfologi jaringan (Caron & Markusen, 2023).

Di tingkat nasional, studi oleh Virgiawan *et al*. (2024) memberikan kontribusi penting dalam konteks aplikasi lokal. Penelitian ini dilakukan di salah satu rumah sakit pendidikan di Jawa Timur dengan menggunakan jaringan prostat sebagai sampel. Hasilnya menunjukkan adanya perbedaan signifikan dalam intensitas pewarnaan dan detail struktur histologis antara jaringan yang difiksasi selama 6 jam, 24 jam, dan lebih dari 24 jam. Mereka menyimpulkan bahwa fiksasi optimal berada pada kisaran waktu 18–24 jam untuk jaringan berukuran ≤5 mm. Namun, studi ini dilakukan dalam kondisi laboratorium yang relatif ideal dengan sistem logistik dan fasilitas laboratorium yang lengkap. Dalam praktiknya, banyak rumah sakit daerah di Indonesia yang menghadapi kendala keterbatasan SDM, waktu, serta infrastruktur, sehingga durasi fiksasi sering kali tidak sesuai dengan standar tersebut.

Kesenjangan penelitian sangat terlihat ketika melihat konteks rumah sakit daerah, seperti RSUD Sawerigading Palopo. Hingga saat ini, belum banyak data empiris yang secara spesifik membahas pengaruh variasi durasi fiksasi terhadap kualitas hasil pemeriksaan histopatologi di rumah sakit dengan keterbatasan logistik dan sarana laboratorium. Sebagian besar penelitian dilakukan di rumah sakit pendidikan atau pusat rujukan yang memiliki protokol

fiksasi ketat dan tim laboratorium yang lengkap. Oleh karena itu, temuan dari studi-studi tersebut belum tentu dapat langsung diaplikasikan di daerah dengan kondisi berbeda, terutama dari segi waktu tunggu pengolahan sampel, jarak antar unit medis, dan kapasitas penyimpanan jaringan. Hal ini menjadi tantangan tersendiri, karena kualitas preparat histopatologi dari rumah sakit daerah juga berperan dalam menentukan akurasi diagnosis yang diterima pasien secara nasional.

H. Kerangka Teori

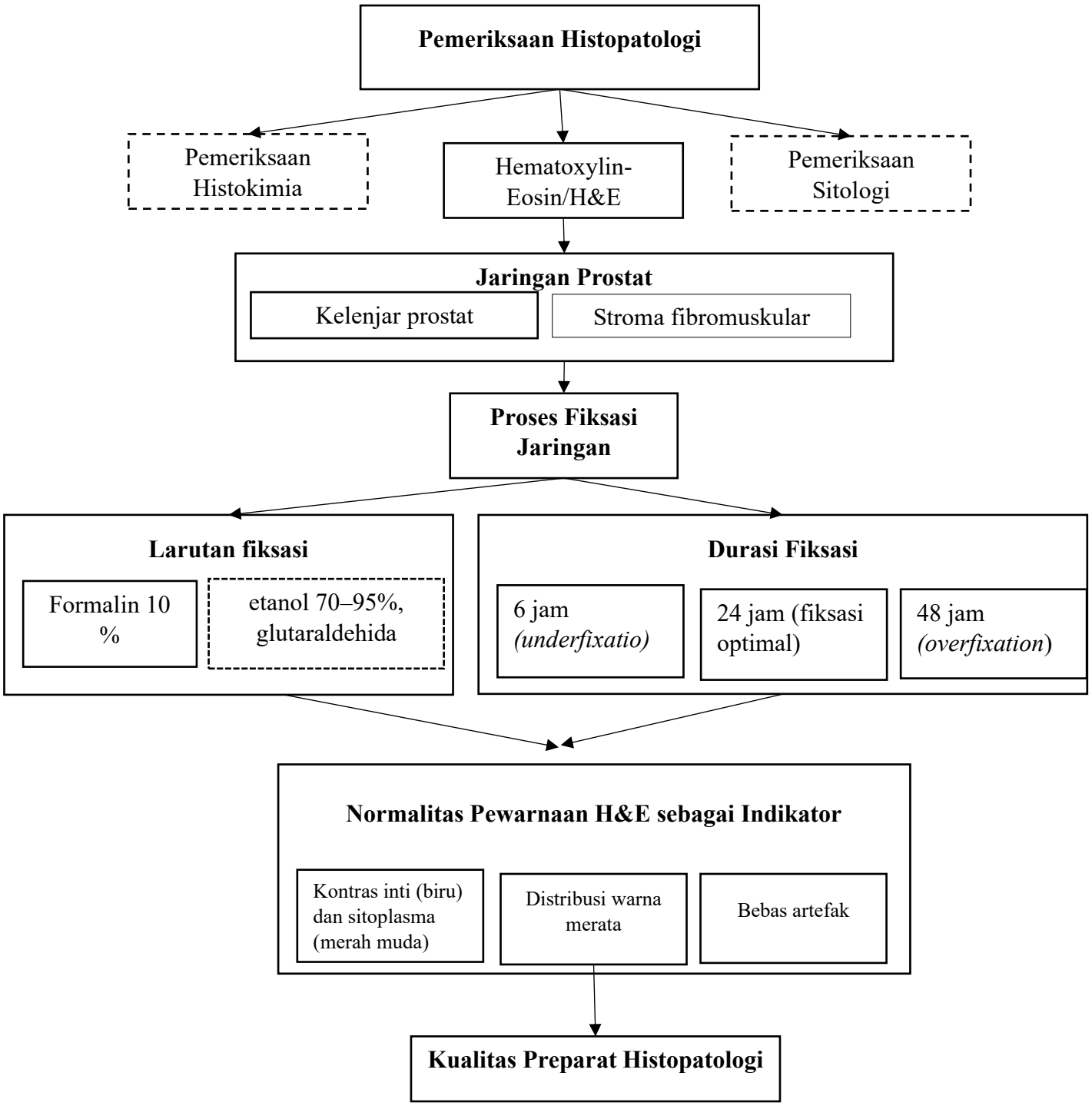

Gambar 2. 3 Kerangka Teori

Keterangan:

: Diteliti : Tidak Diteliti

I. Variabel Penelitian

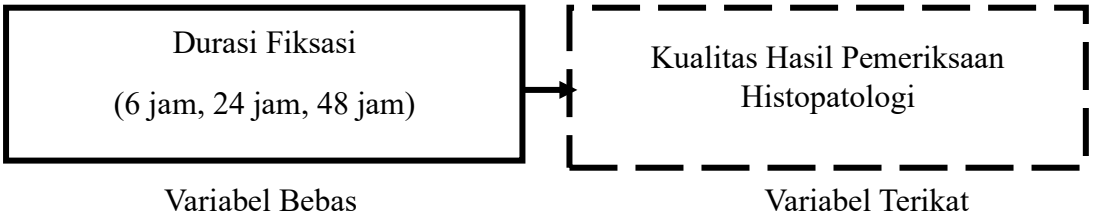

Gambar 2. 4 Variabel Penelitian

Keterangan : : Variabel Independent (X)

: Variabel Dependent (Y)

J. Hipotesis

Hipotesis Nol (H_0): Tidak terdapat perbedaan yang signifikan antara durasi fiksasi jaringan (6 jam, 24 jam, dan 48 jam) terhadap kualitas hasil pemeriksaan histopatologi jaringan

Hipotesis Alternatif (H_1): Terdapat perbedaan yang signifikan antara durasi fiksasi jaringan (6 jam, 24 jam, dan 48 jam) terhadap kualitas hasil pemeriksaan histopatologi.

K. Definisi Operasional

1. Durasi Fiksasi: Variabel ini mengacu pada lama waktu jaringan prostat direndam dalam larutan formalin 10% sejak proses eksisi hingga dimulainya tahap pemrosesan histopatologi lebih lanjut. Dalam penelitian ini, durasi fiksasi dibagi menjadi tiga kategori, yaitu fiksasi selama 6 jam, fiksasi selama 24 jam, dan fiksasi lebih dari 48 jam. Klasifikasi ini digunakan untuk mengevaluasi pengaruh variasi waktu perendaman terhadap kualitas hasil preparat histopatologi.

2. Kualitas Hasil Histopatologi: Variabel ini merepresentasikan tingkat kejelasan dan keutuhan struktur morfologi jaringan prostat yang diamati secara mikroskopis setelah pewarnaan Hematoksilin & Eosin (H&E). Penilaian dilakukan oleh ahli patologi berdasarkan lima indikator, yaitu kualitas pewarnaan, ketajaman nukleus, keutuhan sitoplasma, keberadaan artefak jaringan, dan diferensiasi histologis. Setiap indikator diberi skor 0–2, dengan total skor berkisar antara 0 (buruk) hingga 10 (baik).
3. Prostat: kelenjar eksokrin kecil pada sistem reproduksi pria yang terletak tepat di bawah kandung kemih dan mengelilingi uretra bagian awal. Kelenjar ini berfungsi menghasilkan cairan prostat yang berperan dalam menunjang motilitas dan kelangsungan hidup sperma sebagai bagian dari semen. Dalam konteks penelitian ini, prostat merupakan sediaan jaringan yang dianalisis secara histopatologi untuk menilai pengaruh durasi fiksasi terhadap kualitas preparat

BAB III

METODE PENELITIAN

A. Jenis Penelitian

Penelitian ini merupakan penelitian kuantitatif dengan metode eksperimen semu (*quasi experiment*). Pendekatan kuantitatif digunakan untuk memperoleh data yang bersifat objektif, terukur, dan dapat dianalisis secara statistik, sehingga memungkinkan penarikan kesimpulan yang valid mengenai pengaruh durasi fiksasi terhadap kualitas hasil pemeriksaan histopatologi. Metode quasi experiment yang bertujuan untuk menguji pengaruh variasi durasi fiksasi (6 jam, 24 jam, dan 48 jam) terhadap kualitas hasil pemeriksaan histopatologi jaringan prostat (Muthiawati *et al.*, 2023).

B. Lokasi dan Waktu Penelitian

1. Lokasi penelitian : Penelitian ini dilaksanakan di Instalasi Laboratorium Patologi Anatomi RSUD Sawerigading Palopo
2. Waktu Penelitian: Penelitian ini dilaksanakan pada bulan Juni - Juli 2025.

C. Populasi dan Sampel

1. Populasi Penelitian: Populasi dalam penelitian ini adalah jaringan prostat yang diperoleh melalui prosedur biopsi sebanyak 10 sampel jaringan dengan 3 kali perlakuan fiksasi yang berbeda pada masing-masing jaringan sehingga menghasilkan 30 unit observasi yang akan dinilai kualitasnya melalui pemeriksaan histopatologi mikroskopis.

2. Sampel Penelitian : Teknik penentuan sampel dengan menggunakan teknik tehnik esidental sampel, dimana peneliti memlih sampel yang kebetulan tersedia. Dalam hal ini, bagian jaringan prostat yang telah memenuhi kriteria inklusi akan digunakan sebagai sampel tanpa melakukan pemilihan acak dari semua jaringan yang ada di rumah sakit., kemudian dibagi ke dalam tiga kelompok perlakuan durasi fiksasi dengan kriteria berikut:

D. Kriteria Penelitian

1. Kriteria Inklusi
   a. Jaringan prostat
   b. Tidak mengalami nekrosis luas
   c. Tidak terkontaminasi atau membusuk sebelum fiksasi
2. Kriteria Eksklusi
   a. Jaringan dengan autolisis berat sebelum fiksasi
   b. Sampel yang tidak difiksasi dengan formalin 10%
   c. Jaringan dengan struktur rusak akibat teknik potong yang tidak tepat.

E. Instrumen Penelitian

Instrumen penelitian terdiri dari berbagai alat dan bahan laboratorium yang digunakan dalam setiap tahapan proses histopatologi yaitu ;

Alat laboratorium yang digunakan meliputi *mikrotom rotary*,*mikroskop cahaya binokuler*, wadah fiksasi berupa pot plastik atau kontainer berbahan inert *timer digital* atau *stopwatch laboratorium*, *tissue processor otomatis*, *clearing*, , *paraffin*, serta *hot plate* dengan suhu ±60°C, *inkubator slide* (37–45°C), *staining*

rack dan gelas pewarnaan (*Coplin jar*), *embedding station*, pisau *mikrotom* (*blade disposable*), *slide* kaca dan *cover glass*, dan *mikroskop*.

Sedangkan bahan kimia dan reagen yang digunakan dalam penelitian ini meliputi larutan formalin 10%, alkohol bertingkat (70%, 80%, 95%, dan absolut), *xylene* atau *clearing*, *paraffin wax* padat, reagen pewarnaan *Hematoksilin dan Eosin* (*H&E*), *mounting media*.

F. Alur Kerja

1. Pengambilan Sampel

   Sampel dalam penelitian ini berupa jaringan prostat yang diperoleh dari pasien yang menjalani tindakan biopsi atau prostatektomi di RSUD Sawerigading Palopo selama periode penelitian berlangsung. Pengambilan sampel dilakukan dengan teknik *accidental sampling*, yaitu dengan memilih jaringan yang tersedia dan memenuhi kriteria inklusi. Setiap jaringan yang diterima di laboratorium patologi anatomi akan dicatat waktu mulai fiksasi, jenis fiksatif yang digunakan, serta lama penyimpanan dalam larutan formalin. Sampel kemudian diklasifikasikan ke dalam tiga kelompok berdasarkan durasi fiksasi, yaitu 6 jam, 24 jam, dan 48 jam.

2. Cara Kerja

   Prosedur kerja dalam penelitian ini disusun berdasarkan tahapan pra-analitik, analitik, dan pasca-analitik sebagai berikut:

   a. Tahap Pra-Analitik

      1). Penerimaan Sampel

      Sampel jaringan prostat diperoleh dari pasien yang menjalani tindakan

bedah atau biopsi di RSUD Sawerigading Palopo. Jaringan yang masuk ke laboratorium dicatat identitasnya serta waktu dan tanggal pengambilan.

2). Proses Fiksasi

Segera setelah diterima, jaringan difiksasi menggunakan larutan formalin 10% . Durasi fiksasi dibedakan menjadi tiga kelompok:

a) Kelompok I : Fiksasi selama 6 jam
b) Kelompok II : Fiksasi selama 24 jam
c) Kelompok III : Fiksasi selama 48 jam

Jaringan disimpan dalam wadah tertutup dengan volume formalin minimal 10 kali volume jaringan untuk memastikan penetrasi optimal.

3). Pencatatan Durasi Fiksasi

Lama fiksasi dihitung sejak jaringan dimasukkan ke dalam larutan formalin hingga dimulainya proses pemrosesan jaringan. Data ini dicatat dalam lembar observasi.

b. Tahap Analitik

Tahap analitik dalam pemeriksaan histopatologi terdiri dari beberapa prosedur penting yang menentukan kualitas akhir sediaan jaringan. Tahap ini diawali dengan pemrosesan jaringan, di mana jaringan yang telah difiksasi terlebih dahulu akan melalui proses dehidrasi menggunakan alkohol bertingkat untuk menghilangkan air dari jaringan. Setelah itu, jaringan menjalani proses clearing menggunakan xylol untuk menggantikan

alkohol dengan bahan yang kompatibel dengan media tanam. Tahap berikutnya adalah embedding, yaitu proses penanaman jaringan ke dalam blok parafin guna memudahkan proses pemotongan.

Setelah jaringan tertanam dalam parafin, tahap selanjutnya adalah pemotongan dan pewarnaan. Blok parafin kemudian dipotong tipis menggunakan mikrotom dengan ketebalan antara 4 hingga 5 mikron. Potongan jaringan tersebut diletakkan di atas kaca objek dan dikeringkan. Pewarnaan dilakukan menggunakan metode Hematoxylin-Eosin (H&E), sesuai dengan protokol standar yang berlaku di laboratorium patologi anatomi. Pewarnaan ini bertujuan untuk memberikan kontras yang jelas pada struktur seluler dan jaringan, sehingga memudahkan interpretasi morfologis.

a. Langkah terakhir dalam tahap analitik adalah pemeriksaan mikroskopis. Preparat jaringan yang telah diwarnai kemudian diamati di bawah mikroskop oleh ahli patologi anatomi untuk menilai kondisi morfologis jaringan, mendeteksi adanya kelainan, dan mendukung proses diagnosis klinis. Pada tahapan ini masing-masing sampel dinilai berdasarkan lima parameter : kualitas pewarnaan (H&E), ketajaman nukleus, keutuhan sitoplasma, kehadiran artefak jaringan, diferensiasi struktur histologis prostat. Setiap parameter diberi skor 0–2 (0 = Tidak Jelas, 1 = Kabur, 2 = Jelas).

3. Interpretasi Data

   b. Pencatatan Hasil Penilaian : Skor dari masing-masing ahli patologi dicatat dalam lembar observasi. Bila terjadi perbedaan signifikan, dilakukan diskusi konsensus atau digunakan nilai rata-rata dari dua penilai.

   c. Pengolahan dan Analisis Data : Skor akhir dengan total skor maksimal 10 dan skor minimal 0 dari seluruh sampel yang dikelompokkan sesuai durasi fiksasi dan dianalisis.

   d. Pelaporan Hasil : Data yang telah dianalisis akan disajikan dalam bentuk tabel, grafik, dan deskripsi naratif dalam laporan hasil penelitian, serta dijadikan dasar untuk menarik kesimpulan mengenai pengaruh durasi fiksasi terhadap kualitas hasil pemeriksaan histopatologi jaringan prostat.

G. Teknik Analisis Data

1. Analisis Univariat

   Analisis univariat digunakan untuk menjelaskan karakteristik masing-masing variabel secara deskriptif. Dalam penelitian ini, variabel yang dianalisis secara univariat meliputi durasi fiksasi jaringan yang terbagi ke dalam tiga kelompok perlakuan, yaitu 6 jam, 24 jam, dan 48 jam.. Analisis ini bertujuan untuk menggambarkan sebaran nilai dan tren umum dalam setiap kelompok sebelum dilakukan pengujian statistik lanjutan.

2. Analisis Bivariat

   Analisis bivariat dilakukan untuk menguji pengaruh antara variabel Uji statistik yang digunakan untuk analisis ini adalah uji ANOVA satu arah (*One Way ANOVA*), karena metode ini sesuai untuk membandingkan rata-rata

antara tiga kelompok independen. Sebelum dilakukan analisis ANOVA, data terlebih dahulu diuji prasyaratnya melalui uji normalitas menggunakan Shapiro-Wilk Test untuk memastikan bahwa data berdistribusi normal (Ritonga *et al.*, 2025). Sedangkan jika data tetap tidak terdistribusi normal, maka digunakan statistik non parametrik dengan korelasi Rank Spearman (Nelvidawati & Kasman, 2023). Hasil ANOVA menunjukkan adanya perbedaan yang signifikan maka nilai $p < 0,05$ begitupula sebaliknya (P. Tian *et al*., 2024).

H. Etika Penelitian

Penelitian ini dilakukan dengan memperhatikan prinsip-prinsip etika penelitian yang berlaku, khususnya dalam konteks penelitian laboratorium dengan spesimen jaringan manusia. Sebelum pelaksanaan penelitian, peneliti akan mengajukan permohonan izin kepada pihak yang berwenang, termasuk komite etik penelitian kesehatan institusi dan pihak RSUD Sawerigading Palopo. Persetujuan etik diperlukan untuk memastikan bahwa seluruh prosedur penelitian dilakukan sesuai standar keselamatan dan perlindungan terhadap hak subjek penelitian, meskipun data yang digunakan berupa jaringan residu dari tindakan medis yang tidak lagi memerlukan persetujuan individu secara langsung.

Peneliti menjamin kerahasiaan dan anonimitas data, di mana seluruh sampel tidak akan diberi identitas personal dan hanya digunakan untuk tujuan ilmiah. Seluruh prosedur pengambilan, penanganan, dan analisis sampel akan dilaksanakan sesuai dengan standar operasional laboratorium dan ketentuan biosafety yang berlaku. Hasil penelitian tidak akan digunakan untuk kepentingan

komersial dan hanya diperuntukkan bagi pengembangan ilmu pengetahuan dan peningkatan mutu pelayanan laboratorium. Semua temuan disajikan secara objektif dan tidak akan dimanipulasi untuk kepentingan tertentu.

BAB IV

HASIL DAN PEMBAHASAN

A. Hasil Penelitian

Penilaian pengaruh durasi fiksasi terhadap kualitas preparat histopatologi jaringan prostat dengan pewarnaan Hematoksilin & Eosin (H&E) dilakukan pada tiga kelompok waktu fiksasi (6, 24, dan 48 jam). Kualitas dinilai berdasarkan lima indikator utama dengan skor 0–2 (buruk–baik), dan skor total berkisar 0–10. Hasil penilaian tiap durasi disajikan pada Tabel 4.1–4.3 berikut:

Tabel 4. 1 Hasil Pengaruh Durasi Fiksasi Histologi Hematoksilin & Eosin pada durasi 6 jam

No	Kode Sampel	Kualitas Pewarnaan (0–2)	Ketajaman Nukleus (0–2)	Keutuhan Sitoplasma (0–2)	Kehadiran Artefak (0–2)	Detil Histologi (0–2)	Total Skor
1	R1	1	1	0	0	1	3
2	R2	1	1	0	1	1	4
3	R3	1	1	0	1	1	4
4	R4	1	1	0	1	1	4
5	R5	1	1	0	1	1	4
6	R6	1	1	2	1	2	7
7	R7	1	1	1	1	2	6
8	R8	1	1	1	1	2	6
9	R9	2	1	1	1	2	7
10	R10	1	1	1	1	1	5

Keterangan skor kualitas: Buruk (0), Cukup (1), Baik (2)

Berdasarkan Tabel 4.1, hasil penilaian kualitas preparat histopatologi jaringan prostat dengan durasi fiksasi 6 jam menunjukkan bahwa sebagian besar sampel memperoleh skor total 4–6, dengan skor terendah 3 dan tertinggi 7. Nilai

rendah umumnya disebabkan oleh ketidakutuhan sitoplasma dan munculnya artefak jaringan, sedangkan kualitas pewarnaan dan ketajaman nukleus cenderung berada pada kategori “cukup.” Hanya sedikit sampel yang mencapai kategori “baik” pada lebih dari dua indikator, sehingga secara umum kualitas preparat pada durasi fiksasi ini dapat dikategorikan sedang, dengan variasi hasil antar sampel.

Tabel 4. 2 Hasil Pengaruh Durasi Fiksasi Histologi Hematoksilin & Eosin pada durasi 24 jam

No	Kode Sampel	Kualitas Pewarnaan (0–2)	Ketajaman Nukleus (0–2)	Keutuhan Sitoplasma (0–2)	Kehadiran Artefak (0–2)	Detil Histologi (0–2)	Total Skor
1	R1	2	2	1	1	1	7
2	R2	2	2	1	1	2	8
3	R3	1	1	1	1	1	5
4	R4	1	1	2	1	1	6
5	R5	1	1	1	1	1	5
6	R6	1	1	2	1	2	7
7	R7	2	2	1	1	2	8
8	R8	2	2	1	1	2	8
9	R9	2	2	2	1	2	9
10	R10	2	1	1	1	2	7

Keterangan skor kualitas: Buruk (0), Cukup (1), Baik (2)

Berdasarkan hasil penilaian durasi fiksasi 24 jam pada 10 sampel jaringan prostat, mayoritas preparat menunjukkan kualitas baik pada aspek pewarnaan dan ketajaman nukleus (skor 2), dengan variasi pada keutuhan sitoplasma, keberadaan artefak, dan detail histologi. Nilai total skor berkisar antara 5–9, dengan skor tertinggi (9) menunjukkan kualitas optimal di semua indikator, sedangkan skor terendah (5) menandakan kualitas cukup pada sebagian besar aspek. Secara umum, fiksasi 24 jam menghasilkan preparat dengan kualitas histologi yang baik dan

konsisten, meskipun beberapa sampel menunjukkan sedikit penurunan pada keutuhan sitoplasma dan detail histologi.

Tabel 4. 3 Hasil Pengaruh Durasi Fiksasi Histologi Hematoksilin & Eosin pada durasi 48 jam

No	Kode Sampel	Kualitas Pewarnaan (0–2)	Ketajaman Nukleus (0–2)	Keutuhan Sitoplasma (0–2)	Kehadiran Artefak (0–2)	Detil Histologi (0–2)	Total Skor
1	R1	2	2	2	1	2	9
2	R2	2	1	1	1	2	7
3	R3	2	1	1	1	2	7
4	R4	1	2	2	1	2	8
5	R5	2	2	1	1	2	8
6	R6	2	2	2	1	2	9
7	R7	2	2	2	1	2	9
8	R8	2	2	2	1	2	9
9	R9	2	2	2	1	2	9
10	R10	2	2	2	1	2	9

Keterangan skor kualitas: Buruk (0), Cukup (1), Baik (2)

Hasil pengamatan pada durasi fiksasi 48 jam menunjukkan bahwa sebagian besar preparat jaringan prostat memiliki kualitas pewarnaan Hematoksilin & Eosin yang baik, ketajaman nukleus dan keutuhan sitoplasma yang tinggi, serta detail histologi yang jelas. Nilai total skor berkisar antara 7 hingga 9, dengan mayoritas sampel memperoleh skor 9, menandakan kualitas morfologi jaringan yang optimal. Meskipun demikian, masih ditemukan artefak ringan pada seluruh preparat, yang mengindikasikan bahwa fiksasi terlalu lama tetap dapat memunculkan gangguan minor pada interpretasi histologi.

Untuk memperjelas perbedaan kualitas hasil preparat histopatologi pada variasi durasi fiksasi (6 jam, 24 jam, dan 48 jam), berikut disajikan gambar visual hasil pewarnaan Hematoksilin & Eosin (H&E) yang menunjukkan variasi tingkat ketajaman nukleus, keutuhan sitoplasma, keberadaan artefak, serta detail histologi pada masing-masing kelompok

Tabel 4. 4 Gambar Visual Pengaruh Durasi Fiksasi

No Sampel	Hasil Pewarnaan Histologi Hematoksilin & Eosin		
	6 jam	24 jam	48 jam
1	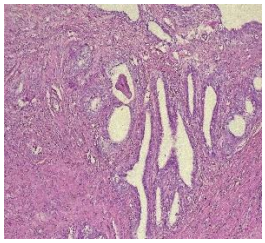	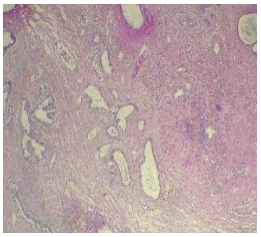	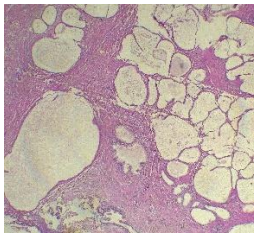
	Kualitas pewarnaa tidak jelas, nukleus tidak jelas, sitoplasma tidak ada, artefak buruk, detail histologi cukup	Kualitas pewarnaa jelas, nukleus jelas, sitoplasma tidak jelas, artefak tidak jelas, detail histologi cukup	Kualitas pewarnaa jelas, nukleus jelas, sitoplasma jelas, artefak cukup, detail histologi baik
2	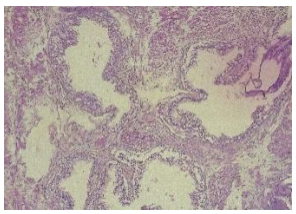	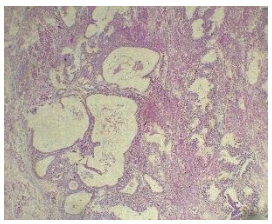	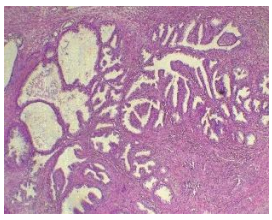
	Kualitas pewarnaa tidak jelas, nukleus tidak jelas, sitoplasma tidak ada, artefak	Kualitas pewarnaa jelas, nukleus jelas, sitoplasma tidak jelas, artefak tidak jelas,	Kualitas pewarnaa jelas, nukleus tidak jelas, sitoplasma tidak jelas, artefak cukup,

	cukup, detail histologi cukup histologi cukup	detail histologi baik	detail histologi baik
3	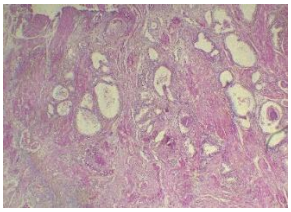 Kualitas pewarnaa tidak jelas, nukleus tidak jelas, sitoplasma tidak ada, artefak cukup, detail histologi cukup	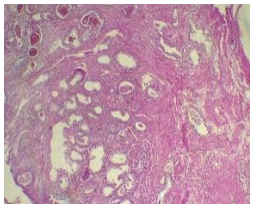 Kualitas pewarnaa tidak jelas, nukleus tidak jelas, sitoplasma tidak jelas, artefak tidak jelas, detail histologi cukup	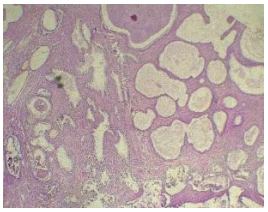 Kualitas pewarnaa jelas, nukleus tidak jelas, sitoplasma tidak jelas, artefak cukup, detail histologi baik
4	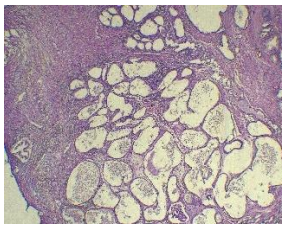 Kualitas pewarnaa tidak jelas, nukleus tidak jelas, sitoplasma tidak ada, artefak cukup, detail histologi cukup	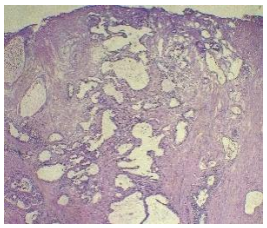 Kualitas pewarnaa tidak jelas, nukleus tidak jelas, sitoplasma jelas, artefak tidak jelas, detail histologi cukup	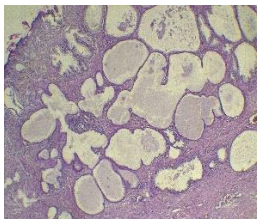 Kualitas pewarnaa tidak jelas, nukleus jelas, sitoplasma jelas, artefak cukup, detail histologi baik
5	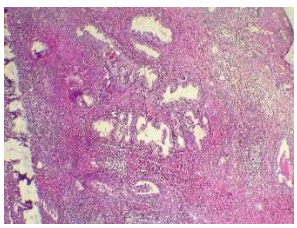 Kualitas pewarnaa tidak jelas, nukleus tidak jelas, sitoplasma tidak ada, artefak cukup, detail histologi cukup	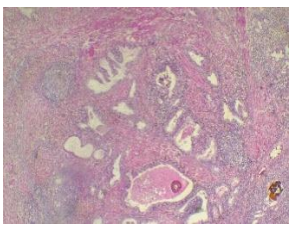 Kualitas pewarnaa tidak jelas, nukleus tidak jelas, sitoplasma tidak jelas, artefak tidak jelas, detail histologi cukup	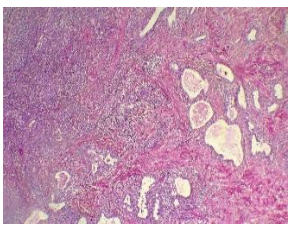 Kualitas pewarnaa jelas, nukleus jelas, sitoplasma tidak jelas, artefak cukup, detail histologi baik

6	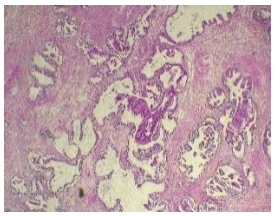	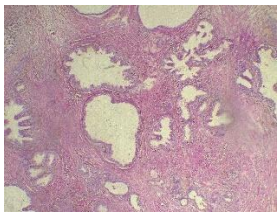	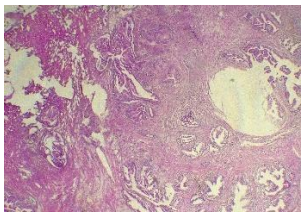
	Kualitas pewarnaa tidak jelas, nukleus tidak jelas, sitoplasma jelas, artefak cukup, detail histologi jelas	Kualitas pewarnaa tidak jelas, nukleus tidak jelas, sitoplasma jelas, artefak tidak jelas, detail histologi baik	Kualitas pewarnaa jelas, nukleus jelas, sitoplasma jelas, artefak cukup, detail histologi baik
7	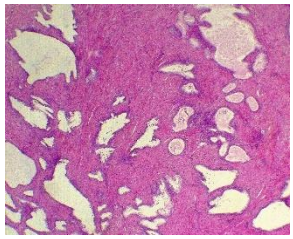	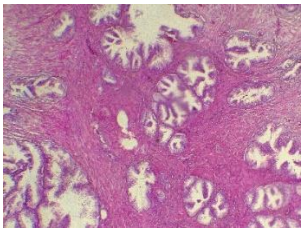	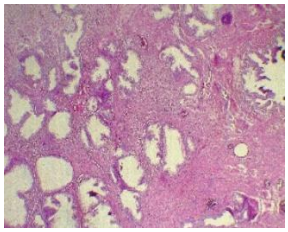
	Kualitas pewarnaa tidak jelas, nukleus tidak jelas, sitoplasma tidak jelas, artefak cukup, detail histologi jelas	Kualitas pewarnaa jelas, nukleus jelas, sitoplasma tidak jelas, artefak tidak jelas, detail histologi baik	Kualitas pewarnaa jelas, nukleus jelas, sitoplasma jelas, artefak cukup, detail histologi baik
8	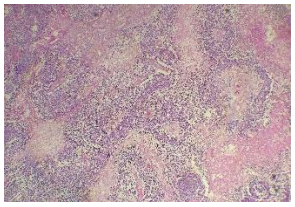	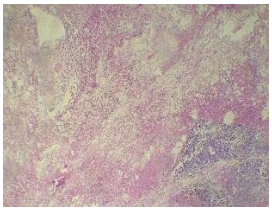	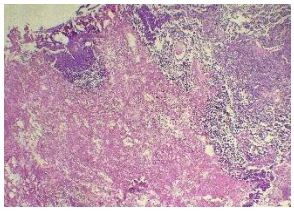
	Kualitas pewarnaa tidak jelas, nukleus tidak jelas, sitoplasma tidak jelas, artefak cukup, detail histologi jelas	Kualitas pewarnaa jelas, nukleus jelas, sitoplasma tidak jelas, artefak tidak jelas, detail histologi baik	Kualitas pewarnaa jelas, nukleus jelas, sitoplasma jelas, artefak cukup, detail histologi baik

9	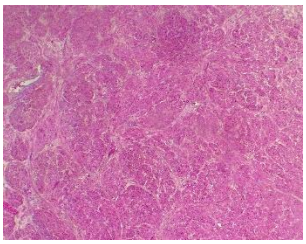	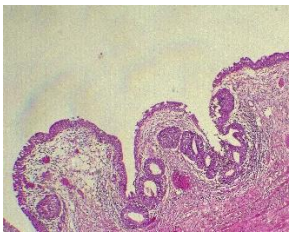	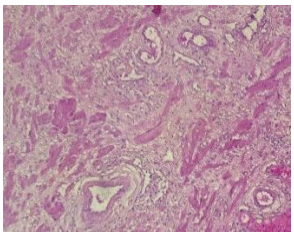
	Kualitas pewarnaa jelas, nukleus tidak jelas, sitoplasma tidak jelas, artefak cukup, detail histologi jelas	Kualitas pewarnaa jelas, nukleus jelas, sitoplasma jelas, artefak tidak jelas, detail histologi baik	Kualitas pewarnaa jelas, nukleus jelas, sitoplasma jelas, artefak cukup, detail histologi baik
10	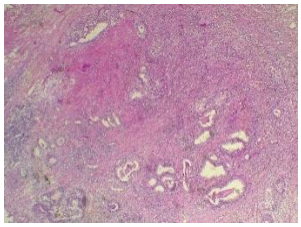	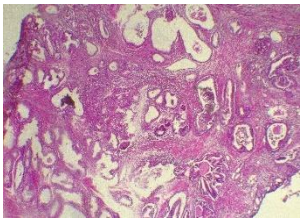	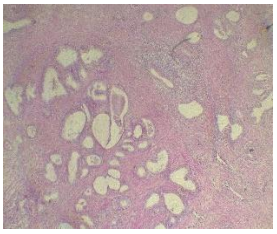
	Kualitas pewarnaa tidak jelas, nukleus tidak jelas, sitoplasma tidak jelas, artefak cukup, detail histologi tidak jelas	Kualitas pewarnaa jelas, nukleus tidak jelas, sitoplasma tidak jelas, artefak tidak jelas, detail histologi baik	Kualitas pewarnaa jelas, nukleus jelas, sitoplasma jelas, artefak cukup, detail histologi baik

Sebelum dilakukan analisis statistik lebih lanjut, terlebih dahulu dilakukan uji normalitas untuk mengetahui apakah data hasil penelitian berdistribusi normal atau tidak. Uji normalitas penting karena hasilnya akan menentukan jenis uji statistik yang digunakan, apakah parametrik atau non-parametrik. Pada penelitian ini, uji normalitas dilakukan menggunakan metode Kolmogorov-Smirnov dan Shapiro-Wilk dengan taraf signifikansi (p-value) 0,05. Data dikatakan berdistribusi normal apabila nilai signifikansi lebih besar dari 0,05, sedangkan apabila lebih kecil dari 0,05 berarti data tidak berdistribusi normal. Hasil uji normalitas dapat dilihat pada berikut :

Tabel 4. 5 Uji Normalitas

	Shapiro-Wilk		
	Statistic	df	Sig.
Durasi Fiksasi Histologi Hematoksilin & Eosin	0.905	30	0.011
a. Lilliefors Significance Correction			

Berdasarkan tabel 4.4 pada sampel (*df*) 30 dengan uji Shapiro-Wilk menghasilkan nilai statistik sebesar 0,905 dan nilai signifikansi 0,011. Nilai signifikansi tersebut lebih kecil dari 0,05, yang berarti data durasi fiksasi histologi Hematoksilin & Eosin tidak berdistribusi normal. Dengan demikian, analisis data selanjutnya menggunakan uji statistik non-parametrik karena asumsi normalitas tidak terpenuhi.

Tabel 4. 6 Uji Statistik *Nonparametric Correlations*

Correlations				
			Durasi	Hasil
Spearman's rho	Durasi	Correlation Coefficient	1.000	.777**
		Sig. (2-tailed)	.	.000
		N	30	30
	Hasil	Correlation Coefficient	.777**	1.000
		Sig. (2-tailed)	.000	.
		N	30	30
**. Correlation is significant at the 0.01 level (2-tailed).				

Berdasarkan hasil uji *Nonparametric Correlations* pada Tabel 4.5, diketahui bahwa terdapat hubungan yang kuat dan signifikan antara durasi dan hasil pemeriksaan, dengan nilai koefisien korelasi Spearman sebesar **0,777** dan nilai

signifikansi (Sig. 2-tailed) sebesar **0,000** ($p < 0,01$). Nilai korelasi positif ini menunjukkan bahwa semakin lama durasi dalam batas optimal penelitian, semakin baik pula hasil pemeriksaan yang diperoleh. Dengan kata lain, peningkatan durasi berbanding lurus dengan peningkatan kualitas hasil, meskipun tetap perlu memperhatikan batas durasi agar tidak menimbulkan efek negatif yang dapat menurunkan kualitas pemeriksaan.

B. Pembahasan

Durasi fiksasi berperan penting dalam menentukan kualitas preparat histologi jaringan prostat dengan pewarnaan Hematoksilin & Eosin (H&E). Preparat yang difiksasi selama 6 jam memperlihatkan mutu yang relatif rendah, ditandai dengan ketidakutuhan sitoplasma, artefak jaringan yang masih jelas terlihat, serta kejernihan nukleus yang kurang optimal. Kondisi ini dapat dijelaskan oleh proses *underfixation*, di mana penetrasi formalin tidak merata sehingga bagian tengah jaringan mengalami autolisis. Fenomena ini juga dilaporkan oleh Likhithaswamy *et al.* (2022) yang menekankan bahwa jaringan padat seperti prostat memerlukan waktu fiksasi lebih lama untuk memastikan penetrasi fiksatif hingga ke bagian terdalam.

Perbaikan kualitas terlihat jelas pada fiksasi 24 jam, dengan pewarnaan yang lebih homogen, nukleus yang lebih jelas, dan detail histologi yang mulai optimal, meskipun beberapa artefak masih ditemukan. Hasil ini sejalan dengan rekomendasi *Royal College of Pathologists of Australasia* (RCPA, 2024) serta temuan Meecham et al. (2021), bahwa durasi fiksasi 18–24 jam pada jaringan kecil hingga sedang mampu menjaga integritas morfologi, kontras pewarnaan, dan menghindari efek

overfixation. Penelitian Digambiro & Edy (2024) juga mengonfirmasi bahwa rentang waktu tersebut mampu mempertahankan keseimbangan antara kekakuan jaringan dan kemampuan penyerapan pewarna karena proses ikatan silang protein berlangsung stabil tanpa menyebabkan pengerasan berlebihan yang dapat menghambat penetrasi zat warna. Ikatan silang ini yang mengikat molekul-molekul protein di dalam jaringan, membuatnya stabil dan lebih resisten terhadap kerusakan.

Durasi fiksasi 48 jam menghasilkan kualitas preparat tertinggi dalam penelitian ini, dengan artefak minimal dan detail histologi yang optimal. Meskipun literatur seperti Bilgin *et al*. (2023) memperingatkan risiko *overfixation* jika melebihi 48 jam, pada durasi ini efek negatif belum muncul secara signifikan. Hasil ini memperkuat temuan Virgiawan *et al*. (2024), yang melaporkan bahwa perbedaan kualitas antara 24 dan 48 jam relatif kecil namun signifikan, menunjukkan adanya titik plateau setelah waktu tertentu, karena pada rentang tersebut jaringan sudah mengalami penetrasi formalin yang merata sehingga stabilitas morfologi dan distribusi pewarna tidak banyak berubah meskipun waktu fiksasi ditambah.

Analisis statistik mendukung kesimpulan tersebut. Uji normalitas menunjukkan data tidak berdistribusi normal sehingga digunakan pendekatan non-parametrik, sesuai rekomendasi Zulkipli *et al.* (2024) untuk data ordinal. Korelasi positif yang kuat antara lamanya fiksasi dan kualitas preparat menunjukkan bahwa peningkatan waktu fiksasi dalam batas optimal berbanding lurus dengan kestabilan struktur jaringan dan kontras pewarnaan, sebagaimana dijelaskan oleh mekanisme ikatan silang formaldehida (Carrillo, 2022). Perbandingan antar kelompok mengonfirmasi urutan kualitas 48 jam > 24 jam > 6 jam, dengan selisih kecil antara

24 dan 48 jam yang menandakan efektivitas keduanya dalam memenuhi standar diagnostik.

Secara praktis, temuan ini menegaskan pentingnya penerapan SOP fiksasi minimal 24 jam di laboratorium patologi anatomi, terutama di fasilitas dengan sumber daya terbatas. Edukasi tenaga laboratorium mengenai risiko *underfixation* dan *overfixation* perlu dilakukan untuk memastikan konsistensi mutu preparat, sekaligus memaksimalkan hasil diagnostik tanpa memerlukan peralatan mahal.

BAB V

PENUTUP

A. Kesimpulan

Berdasarkan hasil penelitian dan pembahasan, dapat disimpulkan bahwa durasi fiksasi histologi menggunakan pewarnaan Hematoksilin & Eosin (H&E) berpengaruh signifikan terhadap kualitas preparat jaringan prostat di RSUD Sawerigading Palopo, sehingga hipotesis penelitian terbukti. Semakin lama durasi fiksasi dalam batas optimal, semakin baik kualitas yang dihasilkan, ditunjukkan oleh peningkatan skor parameter pewarnaan, ketajaman nukleus, keutuhan sitoplasma, minimnya artefak, dan detail histologi yang jelas. Fiksasi selama 48 jam memberikan kualitas terbaik pada seluruh parameter, diikuti oleh 24 jam yang tetap memenuhi standar diagnostik, sedangkan fiksasi 6 jam menghasilkan kualitas terendah karena underfixation. Dengan demikian, durasi fiksasi antara 24–48 jam direkomendasikan untuk menjamin kualitas preparat histologi yang optimal, khususnya pada jaringan dengan densitas tinggi seperti prostat.

B. Saran

Berdasarkan hasil penelitian ini, disarankan agar penelitian selanjutnya mengkaji pengaruh durasi fiksasi pada berbagai jenis jaringan dengan variasi ukuran dan ketebalan yang berbeda, serta menggunakan jenis fiksatif lain selain formalin untuk membandingkan efektivitasnya terhadap kualitas preparat histologi. Penelitian lanjutan juga dapat mengintegrasikan analisis kuantitatif

intensitas pewarnaan menggunakan metode digital image analysis guna memperoleh data objektif yang lebih presisi, serta mengevaluasi efek durasi fiksasi jangka panjang terhadap stabilitas preparat dalam penyimpanan. Selain itu, studi dengan jumlah sampel yang lebih besar dan melibatkan berbagai fasilitas laboratorium akan memberikan gambaran yang lebih komprehensif dan meningkatkan generalisasi hasil penelitian ini.

DAFTAR PUSTAKA

Agrawal, S., Hutson, S. D., Johnson, E. F., & Alavi, A. (2025). Cytomegalovirus-induced cutaneous ulcers: A case series. *JAAD Case Reports*, *61*, 123–128.

Ajileye, A. B., & Esan, E. O. (2022). Fixation and fixatives in histopathology: a review. *Bayero Journal of Pure and Applied Sciences*, *15*(1), 231–243.

Alfalah, R. (2022). Jenis Histopatologi Berdasarkan Stadium Pada Pasien Kanker Payudara di RSUCM Aceh Utara Tahun 2020. *Matriks Jurnal Sosial Dan Sains*, *4*(1), 21–30.

Bilgin, C., Dai, D., Johnson, C., Mereuta, O. M., Kallmes, D. F., Brinjikji, W., & Kadirvel, R. (2023). Quality assessment of histopathological stainings on prolonged formalin fixed thrombus tissues retrieved by mechanical thrombectomy. *Frontiers in Neurology*, *14*(December), 1–11.

Biswas, S. K., Banerjee, S., Baker, G. W., Kuo, C. Y., & Chowdhury, I. (2022). The Mammary Gland: Basic Structure and Molecular Signaling during Development. *International Journal of Molecular Sciences*, *23*(7), 1–43. https://doi.org/10.3390/ijms23073883

Cannarella, R., Condorelli, R. A., Barbagallo, F., La Vignera, S., & Calogero, A. E. (2021). Endocrinology of the Aging Prostate: Current Concepts. *Frontiers in Endocrinology*, *12*(1), 1–13.

Cao, H., Zhang, D., Wang, P., Wang, Y., Shi, C., Wu, H., Du, H., Zhang, W., Gou, Z., Zhou, H., & Wang, S. (2024). Gut microbiome: a novel preventive and therapeutic target for prostatic disease. *Frontiers in Cellular and Infection Microbiology*, *14*(1), 1–15.

Caron, J., & Markusen, J. R. (2023). *Panduan Prosesing Dan Pewarnaan Jaringan Dalam Histopatologi*.

Carrillo, E. A. S. (2022). *Sample Preparation and Fixation for Histology and Pathology BT - Immunohistochemistry and Immunocytochemistry: Methods and Protocols* (L. Del Valle (ed.); pp. 33–45). Springer US.

Chislett, B., Chen, D., Perera, M. L., Chung, E., Bolton, D., & Qu, L. G. (2023). 5-Alpha Reductase Inhibitors Use in Prostatic Disease and Beyond. *Translational Andrology and Urology*, *12*(3), 487–496.

Chlipala, E., Bendzinski, C. M., Chu, K., Johnson, J. I., Brous, M., Copeland, K., & Bolon, B. (2020). Optical density-based image analysis method for the evaluation of hematoxylin and eosin staining precision. *Journal of Histotechnology*, *43*(1), 29–37.

Chung, Y., & Hong, S. K. (2025). Evaluating prostate cancer diagnostic methods:

The role and relevance of digital rectal examination in modern era. *Investigative and Clinical Urology*, *66*(3), 181–187.

Dani, A. S. R., Sari, I., Bastian, & Trianes, J. (2022). Analisa Hasil Pewarnaan Papanicolaou Dengan Fiksasi Alkohol 96% Selama 15 Menit dan 30 Menit. *Rakernas VII*, 160–170.

Devlin, C. M., Simms, M. S., & Maitland, N. J. (2021). Benign prostatic hyperplasia – what do we know? *BJU International*, *127*(4), 389–399.

Digambiro, R. A., & Edy. (2024). *Panduan Prosesing Dan Pewarnaan Jaringan Dalam Histopatologi* (Andriyanto (ed.); 1 Maret 20). Lakeisha.

Fajrina, S. N., Ariyadi, T., & Nuroini, F. (2018). Gambaran Kualitas Sediaan Jaringan Hati Menggunakan Larutan Fiksatif NBF 10% dan Alkohol 70% pada Pewarnaan HE (Hematoksilin-Eosin). *Prosiding Seminar Nasional Mahasiswa Unimus*, *1*, 60–65.

Foster, H. E., Barry, M. J., Dahm, P., Gandhi, M. C., Kaplan, S. A., Kohler, T. S., Lerner, L. B., Lightner, D. J., Parsons, J. K., Roehrborn, C. G., Welliver, C., Wilt, T. J., McVary, K. T., Bagla, S., Piechowiak, R., McClure, T. D., & Isaacson, A. (2023). Management of Lower Urinary Tract Symptoms Attributed to Benign Prostatic Hyperplasia: AUA Guidline. *American Urogical Association*, *201*(2), 1–76.

Frantzi, M., Hupe, M. C., Merseburger, A. S., Schanstra, J. P., Mischak, H., & Latosinska, A. (2020). Omics derived biomarkers and novel drug targets for improved intervention in advanced prostate cancer. *Diagnostics*, *10*(9), 1–20.

Gamblin, A. P., & Smith, R. K. M. (2020). The characteristics of seminal fluid and the forensic tests available to identify it. *WIREs Forensic Science*, *2*(3), 1–22.

GLOBACAN. (2025). *Global Cancer Observatory*. International Agency For Research on Cancer.

Ha, H., Kwon, H., Lim, T., Jang, J., Park, S. K., & Byun, Y. (2021). Inhibitors of prostate-specific membrane antigen in the diagnosis and therapy of metastatic prostate cancer–a review of patent literature. *Expert Opinion on Therapeutic Patents*, *31*(6), 525–547.

Hussein, S., & Zoologi, D. (2021). Machine Translated by Google Fiksasi dan berbagai jenis fiksatif : Peran dan fungsinya : Tinjauan Ashaq Hussain Bhat dan Samiea Hussein Machine Translated by Google. *Internasional Juknis*, *4*(4), 113–119.

Ilham, M. (2024). *Pendekatan Histologi dalam Studi Morfogenesis Embrio Somatik Kelapa Sawit (Elaeis Guineensis Jacq .) Dalam Kultur Jaringan*. *29*(3), 161–170.

Isaac, U. E., Oyo-Ita, E., Igwe, N. P., & Ije, E. L. (2023). Preparation of histology slides and photomicrographs: Indispensable techniques in anatomic education.

Anatomy Journal of Africa, *12*(1), 2252–2262.

Jalali, S. F., Niagragh, F. J., Enderami, S. E., & Paghe, A. S. (2023). "Characterization of Fixatives and their Application in Histopathology." *Biomedical Journal of Scientific & Technical Research*, *47*(5), 38945–38953.

Lajiness, M. J., & Hintz, L. J. (2020). Diagnosis and Management of Urinary Tract Infections, Asymptomatic Bacteriuria and Pyelonephritis. In *The Nurse Practitioner in Urology*. Springer Nature Switzerland AG. https://doi.org/10.1007/978-3-319-28743-0_10

Li, M., Tsai, Y.-C., Yang, S. S.-D., Pong, Y.-H., Tsai, Y.-T., & Tsai, V. F.-S. (2025). The Evolution of Uroflowmetry and Bladder Diary and the Emerging Trend of Using Home Devices From Hospital to Home. *Interactive Journal of Medical Research*, *14*(1), 1–8.

Likhithaswamy, Madhushankari, H. R., Selvamani, & Manickam. (2022). Assessing the Quality of Long - Term Stored Tissues in Formalin and in Paraffin - Embedded Blocks for Histopathological Analysis. *Mikroskopis Dan Ultrastuktur*, *10*(1), 23–29.

Mahadevan, G. S., Arunachalam, V. K., Rajasekaran, S., Kashyap, R., Gunasekaran, K., & Thirumoorthi, S. (2024). Anatomy of the Prostate Gland: Modalities and Techniques for Its Assessment. *Journal of Gastrointestinal and Abdominal Radiology*, *07*(02), 099–105.

Mandel, P., Wenzel, M., Hoeh, B., Welte, M. N., Preisser, F., Inam, T., Wittler, C., Humke, C., Köllermann, J., Wild, P., Würnschimmel, C., Tilki, D., Graefen, M., Kluth, L. A., Karakiewicz, P. I., Chun, F. K. H., & Becker, A. (2021). Immunohistochemistry for prostate biopsy—impact on histological prostate cancer diagnoses and clinical decision making. *Current Oncology*, *28*(3), 2123–2133.

Mariyam, S., Khristian, E., Hilmi, D., & Romlah, S. (2020). Pengaruh Perbandingan Larutan Fiksasi Terhadap Organ Hati. *Technology in Medical Laboratory for Environmental Disease*, *1–2*(September), 29–32.

Meecham, A., Miranda, E., Morris, H. T., Hair, J., Oien, K. A., Gerrard, G., Guppy, N., Mooney, D., Shaw, E. C., Ashton-Key, M., Lees, R., Flanagan, A., & Rodriguez-Justo, M. (2021). Alternative tissue fixation for combined histopathological and molecular analysis in a clinically representative setting. *Histochemistry and Cell Biology*, *156*(6), 595–607.

Musyarifah, Z., & Agus, S. (2018). Proses Fiksasi pada Pemeriksaan Histopatologik. *Jurnal Kesehatan Andalas*, *7*(3), 443–453.

Muthiawati, S., Wiryanti, W., Durachim, A., & Mulia, Y. S. (2023). Optimasi Waktu Dan Suhu Fiksasi Spesimen Terhadap Kualitas Preparat Jaringan. *Jurnal Kesehatan Siliwangi*, *4*(1), 479–484.

Nelvidawati, N., & Kasman, M. (2023). Penggunaan Korelasi Spearman Untuk

Menguji Hubungan Suhu Dan Besarnya Curah Hujan Bulanan di Kota Padang. *Jurnal Daur Lingkungan*, *6*(1), 34–39.

Oseni, S. O., Naar, C., Pavlović, M., Asghar, W., Hartmann, J. X., Fields, G. B., Esiobu, N., & Kumi-Diaka, J. (2023). The Molecular Basis and Clinical Consequences of Chronic Inflammation in Prostatic Diseases: Prostatitis, Benign Prostatic Hyperplasia, and Prostate Cancer. *Cancers*, *15*(12), 1–47.

Palviainen, M. (2025). Dampak patologi digital di laboratorium patologi klinis (Skripsi Sarjana, LAB University of Applied Sciences). *Theseus*.

Ramatlho, P., Rugemalila, M. M., Tawe, L., Pain, D., Choga, O. T., Ndlovu, A. K., Koobotse, M. O., Lal, P., Rebbeck, T. R., Paganotti, G. M., Narasimhamurthy, M., & Kyokunda, L. T. (2025). The Role of Immunohistochemistry for AMACR/p504s and p63 in Distinguishing Prostate Cancer from Benign Prostate Tissue Samples in Botswana. *Research and Reports in Urology*, *17*(1), 1–10.

RCPA. (2024). Fixation of Tissue. *The Royal College of Pathologist of Australasia*, *August 2016*, 1–7.

Ritonga, A., Saragih, E. L., Purba, G. A., Petra Putri Sarinah Pandiangan, Rizka Nabila Damanik, & Farel Al Azmi. (2025). Penerapan Distribusi Normal Dalam Pengukuran Tinggi Badan Mahasiswa FMIPA Universitas Negeri Medan 2024. *Bilangan : Jurnal Ilmiah Matematika, Kebumian Dan Angkasa*, *3*(2), 39–53.

Rocco, B., Cimadamore, A., Sarchi, L., Bonetti, L. R., Bertoni, L., Azzoni, P., Assumma, S., Turri, F., Bozzini, G., Eissa, A., Micali, S., Bianchi, G., Maiorana, A., Montironi, R., Pellacani, G., & Sighinolfi, M. C. (2021). Current and future perspectives of digital microscopy with fluorescence confocal microscope for prostate tissue interpretation: A narrative review. *Translational Andrology and Urology*, *10*(3), 1569–1580.

Salvi, M., Caputo, A., Balmativola, D., Scotto, M., Pennisi, O., Michielli, N., Mogetta, A., Molinari, F., & Fraggetta, F. (2023). Impact of Stain Normalization on Pathologist Assessment of Prostate Cancer: A Comparative Study. *Cancers*, *15*(5), 1–12.

Sekhoacha, M., Riet, K., Motloung, P., Gumenku, L., Adegoke, A., & Mashele, S. (2022). Prostate Cancer Review: Genetics, Diagnosis, Treatment Options, and Alternative Approaches. *Molecules*, *27*(17), 1–33.

Sethi, G., Ashrafizadeh, M., & Ebrahimi, N. (2024). Anatomy and Function of Prostate. In *Prostate Cancer: Molecular Events and Therapeutic Modalities* (pp. 1–291). Springer Nature Singapore. https://doi.org/10.1007/978-981-97-4612-5

Slaoui, M., Bauchet, A.-L., & Fiette, L. (2017). *Tissue Sampling and Processing for Histopathology Evaluation BT - Drug Safety Evaluation: Methods and*

Protocols (J.-C. Gautier (ed.); pp. 101–114). Springer New York. https://doi.org/10.1007/978-1-4939-7172-5_4

Soltani, S., Ojaghi, A., Qiao, H., Kaza, N., Li, X., Dai, Q., Osunkoya, A. O., & Robles, F. E. (2022). Prostate cancer histopathology using label-free multispectral deep-UV microscopy quantifies phenotypes of tumor aggressiveness and enables multiple diagnostic virtual stains. *Scientific Reports*, *12*(1), 1–17.

Tian, P., Yang, Z., Qu, C., Qi, X., Zhu, L., Hao, G., & Zhang, Y. (2024). Exploration of tissue fixation methods suitable for digital pathological studies of the testis. *European Journal of Medical Research*, *29*(1), 319.

Tian, S., Adagolodjo, Y., & Dequidt, J. (2025). Using Haptic Feedback in Digital Rectal Examination Training. *HAL Open Science*, *1*(1), 1–4. https://hal.science/hal-

Trifunovski, A., Dimovski, A., Dohcev, S., Stavridis, S., Stankov, O., Saidi, S., Gjorgjievska, M., & Popov, Z. (2020). Detection of TMPRSS2-ERG Fusion Transcript in Biopsy Specimen of Prostate Cancer Patients: A Single Centre Experience. *Prilozi*, *41*(1), 5–14.

Virgiawan, A. R., Rahman, Y. F. T., Widarti, & Armah, Z. (2024). Variasi Waktu Fiksasi Netral Buffer Formalin 10% Terhadap Hasil Pewarnaan Hematoxylin Eosin Pada Jaringan Prostat. *Jurnal Media Analis Kesehatan*, *15*(2), 211–218.

Wróbel, A. B., Janowicz, M., Bryła, M., & Grzesiuk, I. (2024). Adsorption of Zearalenone by Aureobasidium pullulans Autolyzed Biomass Preparation and Its Detoxification Properties in Cultures of Saccharomyces cerevisiae Yeast. *Toxins*, *16*(2), 1–17.

Yono, M., Ito, K., Oyama, M., Tanaka, T., Irie, S., Matsukawa, Y., Sekido, N., Yoshida, M., van Till, O., & Yamaguchi, O. (2021). Variability of post-void residual urine volume and bladder voiding efficiency in patients with underactive bladder. *LUTS: Lower Urinary Tract Symptoms*, *13*(1), 51–55.

Youssef, M. A., Gosnell, J., & Stevenson, H. L. (2025). Biliary Adenofibroma and the Threat of Malignant Transformation. *International Journal of Surgical*

Zulkipli, Zulfachmi, & Rahmad, A. (2024). Alasan Peneliti Menggunakan Analisis Statistik Wilcoxon (Non Parametrik). *Prosiding Seminar Nasional Ilmu Sosial Dan Teknologi (SNISTEK)*, *6*(1), 119–125.

LAMPIRAN

Lampiran 1 Rekomendasi Izin Penelitian

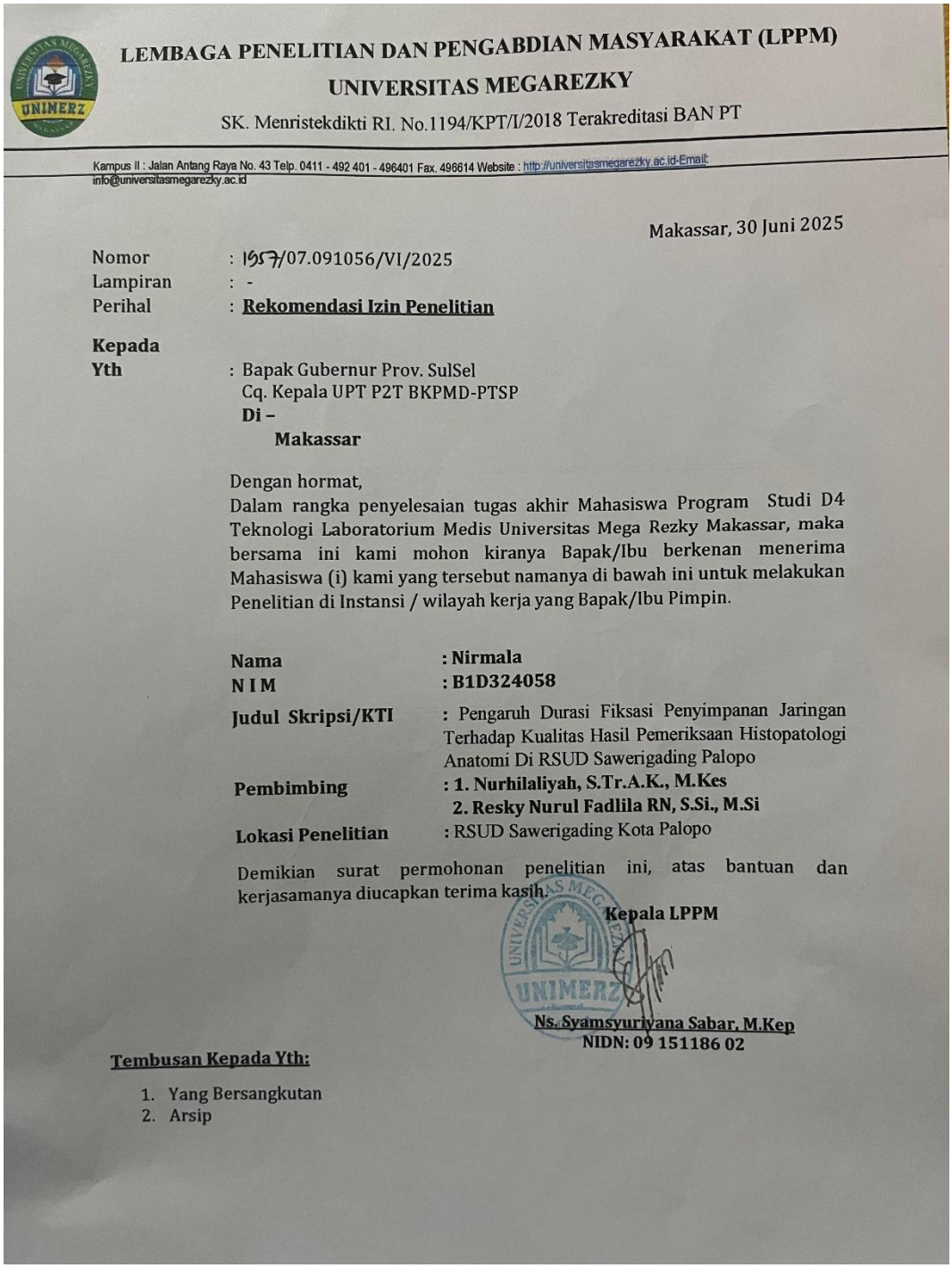

LEMBAGA PENELITIAN DAN PENGABDIAN MASYARAKAT (LPPM)
UNIVERSITAS MEGAREZKY
SK. Menristekdikti RI. No.1194/KPT/I/2018 Terakreditasi BAN PT

Kampus II : Jalan Antang Raya No. 43 Telp. 0411 - 492 401 - 496401 Fax. 496614 Website : http://universitasmegarezky.ac.id-Email: info@universitasmegarezky.ac.id

Makassar, 30 Juni 2025

Nomor : 1957/07.091056/VI/2025
Lampiran : -
Perihal : **Rekomendasi Izin Penelitian**

Kepada
Yth : Bapak Gubernur Prov. SulSel
Cq. Kepala UPT P2T BKPMD-PTSP
Di –
Makassar

Dengan hormat,
Dalam rangka penyelesaian tugas akhir Mahasiswa Program Studi D4 Teknologi Laboratorium Medis Universitas Mega Rezky Makassar, maka bersama ini kami mohon kiranya Bapak/Ibu berkenan menerima Mahasiswa (i) kami yang tersebut namanya di bawah ini untuk melakukan Penelitian di Instansi / wilayah kerja yang Bapak/Ibu Pimpin.

Nama	**: Nirmala**
N I M	**: B1D324058**
Judul Skripsi/KTI	: Pengaruh Durasi Fiksasi Penyimpanan Jaringan Terhadap Kualitas Hasil Pemeriksaan Histopatologi Anatomi Di RSUD Sawerigading Palopo
Pembimbing	**: 1. Nurhilaliyah, S.Tr.A.K., M.Kes** **2. Resky Nurul Fadlila RN, S.Si., M.Si**
Lokasi Penelitian	: RSUD Sawerigading Kota Palopo

Demikian surat permohonan penelitian ini, atas bantuan dan kerjasamanya diucapkan terima kasih.

Kepala LPPM

Ns. Syamsyuriyana Sabar, M.Kep
NIDN: 09 151186 02

Tembusan Kepada Yth:
1. Yang Bersangkutan
2. Arsip

Lampiran 1 Izin Penelitian

PEMERINTAH PROVINSI SULAWESI SELATAN

DINAS PENANAMAN MODAL DAN PELAYANAN TERPADU SATU PINTU

Jl.Bougenville No.5 Telp. (0411) 441077 Fax. (0411) 448936
Website : http://simap-new.sulselprov.go.id Email : ptsp@sulselprov.go.id
Makassar 90231

Nomor	: **14592/S.01/PTSP/2025**	**Kepada Yth.**
Lampiran	: -	Walikota Palopo
Perihal	: **Izin penelitian**	
		di-
		Tempat

Berdasarkan surat Kepala LPPM Universitas Megarezky, Makassar Nomor : 1957/07.091056/VI/2025 tanggal 30 Juni 2025 perihal tersebut diatas, mahasiswa/peneliti dibawah ini:

N a m a	: **NIRMALA**
Nomor Pokok	: B1D324058
Program Studi	: Teknologi Laboratorium Medik
Pekerjaan/Lembaga	: Mahasiswa (D4)
Alamat	: Jl. Antang Raya No. 43, Makassar

dpmptsp
PROVINSI SULAWESI SELATAN

Bermaksud untuk melakukan penelitian di daerah/kantor saudara dalam rangka menyusun KARYA TULIS, dengan judul :

" PENGARUH DURASI FIKSASI PENYIMPANAN JARINGAN TERHADAP KUALITAS HASIL PEMERIKSAAN HISTOPATOLOGI ANATOMI DI RSUD SAWERIGADING PALOPO "

Yang akan dilaksanakan dari : Tgl. ***01 Juli s/d 01 Agustus 2025***

Sehubungan dengan hal tersebut diatas, pada prinsipnya kami ***menyetujui*** kegiatan dimaksud dengan ketentuan yang tertera di belakang surat izin penelitian.

Demikian Surat Keterangan ini diberikan agar dipergunakan sebagaimana mestinya.

Diterbitkan di Makassar
Pada Tanggal 01 Juli 2025

KEPALA DINAS PENANAMAN MODAL DAN PELAYANAN TERPADU SATU PINTU PROVINSI SULAWESI SELATAN

ASRUL SANI, S.H., M.Si.
Pangkat : PEMBINA UTAMA MUDA (IV/c)
Nip : 19750321 200312 1 008

Tembusan Yth
1. Kepala LPPM Universitas Megarezky, Makassar di Makassar;
2. Pertinggal.

Lampiran 2 Persetujuan Responden

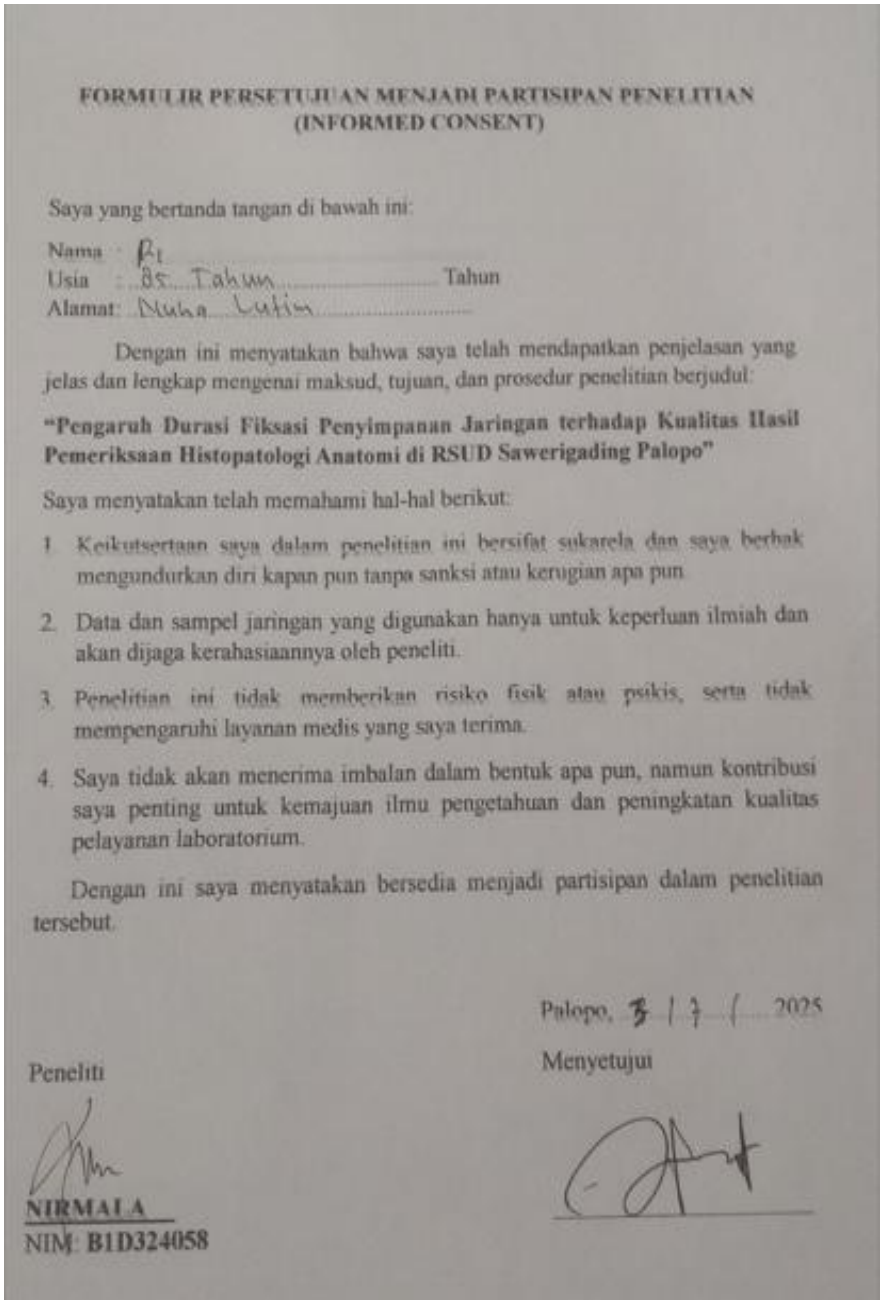

FORMULIR PERSETUJUAN MENJADI PARTISIPAN PENELITIAN
(INFORMED CONSENT)

Saya yang bertanda tangan di bawah ini:

Nama : Rt
Usia : 85 Tahun Tahun
Alamat: Duha Lutim

Dengan ini menyatakan bahwa saya telah mendapatkan penjelasan yang jelas dan lengkap mengenai maksud, tujuan, dan prosedur penelitian berjudul:

"Pengaruh Durasi Fiksasi Penyimpanan Jaringan terhadap Kualitas Hasil Pemeriksaan Histopatologi Anatomi di RSUD Sawerigading Palopo"

Saya menyatakan telah memahami hal-hal berikut:

1. Keikutsertaan saya dalam penelitian ini bersifat sukarela dan saya berhak mengundurkan diri kapan pun tanpa sanksi atau kerugian apa pun.
2. Data dan sampel jaringan yang digunakan hanya untuk keperluan ilmiah dan akan dijaga kerahasiaannya oleh peneliti.
3. Penelitian ini tidak memberikan risiko fisik atau psikis, serta tidak mempengaruhi layanan medis yang saya terima.
4. Saya tidak akan menerima imbalan dalam bentuk apa pun, namun kontribusi saya penting untuk kemajuan ilmu pengetahuan dan peningkatan kualitas pelayanan laboratorium.

Dengan ini saya menyatakan bersedia menjadi partisipan dalam penelitian tersebut.

Palopo, 3 / 7 / 2025

Peneliti

NIRMALA
NIM: B1D324058

Menyetujui

Lampiran 3 Hasil Penelitian

INTERPRETASI HASIL PENGARUH DURASI FIKSASI HISTOLOGI HEMATOKSILIN & EOSIN

No	Kode Sampel	Durasi Fiksasi (Jam)	Kualitas Pewarnaan (0-2)	Ketajaman nukleus (0-2)	Keutuhan Sitoplasma (0-2)	Kehadiran Artefak (0-2)	Diskriminasi histologi (0-2)	Total Skor	Keterangan
1	TN. OAMAEL	6	1	1	0	0	1	3	
		24	2	2	1	1	1	7	
		48	2	2	2	1	2	9	
2	TN. MAR KUS	6	1	1	0	1	1	4	
		24	1	2	1	1	1	6	
		48	2	2	1	1	2	8	
3	TN. RAMPA	6	1	1	0	1	1	4	
		24	1	1	1	1	1	5	
		48	2	1	1	1	2	7	
4	TN. M. JASIR	6	1	1	1	1	1	5	
		24	1	1	2	1	1	6	
		48	1	2	2	1	2	8	
5	TN. MAR THEN	6	1	1	0	1	1	4	
		24	1	1	1	1	1	5	
		48	2	2	1	1	2	8	
6	TN. ALLI	6	1	1	1	1	2	6	
		24	1	1	2	1	2	7	
		48	1	2	2	1	2	9	
7	TN. NURDIN	6	1	1	1	1	2	6	
		24	2	2	1	1	2	8	
		48	2	2	2	1	2	9	
8	TN. PARNO	6	1	1	1	1	2	6	
		24	2	2	1	1	2	8	
		48	2	2	2	1	2	9	
9	TN. SIMON	6	2	1	1	1	2	7	
		24	2	2	2	1	2	9	
		48	2	2	2	1	2	9	
10	TN. SAHNADI	6	1	1	1	1	1	5	
		24	2	1	1	1	2	7	
		48	2	2	2	1	2	9	

Keterangan Skor Kualitas:
0 : Buruk
1 : Cukup
2 : Baik

Mengetahui,
Palopo Juli 2025

dr. RYMA, Sp. PA

Lampiran 4 Gambar Penelitian

1		Alat dan Bahan
2		Sampel Jaringan Prostat
3		Tempat Pewarnaan

4		Pemotongan blok jaringan
5	 	Waterbath

6		Hotplate (untuk merekatkan jaringan kedalam slide)
7		Setelah dilakukan fiksasi jaringan dimasukkan kedlm White kaset
8		Jaringan di prosessing

9	 	Pembuatan blok jaringan (embending)
10		Pewarnaan H&E

11		Entelan atu mounting
12		Slide Hasil Pewarnaan H&E