KARYA TULIS ILMIAH

PROSEDUR PEMBUATAN GIGI TIRUAN *MARYLAND BRIDGE* PREMOLAR SATU RAHANG ATAS DENGAN MENGGUNAKAN *ALLOY KOMPOSIT*

RAJAGAU
B1G123037

PROGRAM STUDI DIII TEKNIK GIGI
FAKULTAS TEKNOLOGI KESEHATAN
UNIVERSITAS MEGAREZKY
MAKASSAR

2025

KARYA TULIS ILMIAH

PROSEDUR PEMBUATAN GIGI TIRUAN *MARYLAND BRIDGE* PREMOLAR SATU RAHANG ATAS DENGAN MENGGUNAKAN *ALLOY KOMPOSIT*

Disusun dan diajukan sebagai salah satu syarat untuk memperoleh gelar Ahli Madya Kesehatan (A.Md. Kes) Pada Program Studi Diploma Tiga (DIII) Teknik Gigi, Fakultas Teknologi Kesehatan Universitas Megarezky

RAJAGAU
B1G123037

PROGRAM STUDI DIII TEKNIK GIGI
FAKULTAS TEKNOLOGI KESEHATAN UNIVERSITAS MEGAREZKY
MAKASSAR
2025

KARYA TULIS ILMIAH

PROSEDUR PEMBUATAN GIGI TIRUAN *MARYLAND BRIDGE* PREMOLAR SATU RAHANG ATAS DENGAN MENGGUNAKAN *ALLOY* KOMPOSIT

FABRICATION PROCEDURE OF MARYLAND BRIDGE FIXED PARTIAL DENTURE FOR MAXILLARY FIRST PREMOLAR USING COMPOSITE ALLOY

RAJAGAU
B1G123037

Dibimbing Oleh

Dr. Umar Dg. Palallo A.Md.TG., S.KM., M.Kes

Pembimbing I

Isma Suprapti A.Md.TG., S.KM., M.Kes
Pembimbing II

drg. Magfira, S.KG., M.Kes
Penguji

PROGRAM STUDI DIII TEKNIK GIGI
FAKULTAS TEKNOLOGI KESEHATAN
UNIVERSITAS MEGAREZKY
2025

HALAMAN PERSETUJUAN

Karya Tulis Ilmiah dengan judul

PROSEDUR PEMBUATAN GIGI TIRUAN *MARYLAND BRIDGE* PREMOLAR SATU RAHANG ATAS DENGAN MENGGUNAKAN *ALLOY KOMPOSIT*

Telah disetujui untuk dipertahankan di hadapan
Tim Penguji Karya Tulis Ilmiah
Fakultas Teknologi Kesehatan
Universitas Megarezky
pada hari Senin tanggal 22 Desember 2025

Pembimbing 1	Pembimbing 2
Dr.Umar Dg.Palallo,A.Md.TG.,S.KM.,M.Kes	Isma Supraptu A.Md.TG., S.KM., M.Kes
NIDN. 0924088003	NIDN. 0925078201

Mengetahui, Ketua
Program Studi

Dr. Umar dg Palallo, A.Md.TG.,S.KM.,M.Kes
NIDN. 0924088003

HALAMAN PENGESAHAN

Pada hari Senin tanggal 22 Desember tahun 2025, bertempat di Gedung D Lt. 1 Ruangan Prodi DIII Teknik Gigi Fakultas Teknologi Kesehatan Universitas Megarezky, telah dilaksankan ujian KTI sebagai salah satu syarat untuk menyelesaikan Pendidikan Program Studi Diploma Tiga Teknik Gigi terhadap mahasiswa:

Nama : Rajagau

NIM : B1G123037

Program Studi : Teknik Gigi

Jenjang : Diploma 3 (III)

Judul KTI : PROSEDUR PEMBUATAN GIGI TIRUAN *MARYLAND BRIDGE* PREMOLAR SATU RAHANG ATAS DENGAN MENGGUNAKAN *ALLOY KOMPOSIT*

Yang telah diuji oleh Tim Penguji KTI, sebagai berikut:

Tim Penguji	Tanda Tangan
1. Drg.Magfira,S.KG.,M.Kes	( )
2. Dr. Umar dg Palallo, A.Md.TG.,S.KM.,M.Kes	( )
3. Isma Suprapti A.Md.TG.,S.KM.,M.Kes	( )

Mengetahui

Dekan Fakultas Teknologi Kesehatan	Ketua Program Studi DIII Teknik Gigi
Prof. Dr. Dra. Apt. Hj. Asnah Marzuki, M.Si	Dr. Umar dg Palallo, A.Md.TG.,S.KM.,M.Kes
NIDK. 8879223419	NIDN. 0924088003

CURRICULUM VITAE



Nama	: Rajagau
Nim	: B1G123037
Program Studi	: DIII Teknik Gigi
Alamat	: Komp. TNI AL Dewa Kembar Blok E6 Tamalabba, Kec. Ujung Tanah, Kota Makassar
Orang Tua	
Ayah	: Abd. Hamid
Ibu	: Almh.Nursiah
Alamat Orang Tua	: Jatia, Desa Bontotangnga, Kec. Bontotiro, Kab. Bulukumba, Sulawesi Selatan
Riwayat Pendidikan	
SD	: SDN 152 JATIA
SMP	: MTsN 2 BONTOTIRO
SMA	: SMAN 11 BULUKUMBA
Prinsip Hidup	: Belajar yang Tekun adalah Kunci Keberhasilan

ABSTRAK

Rajagau. Prosedur Pembuatan Gigi Tiruan *Maryland Bridge* Premolar Satu Rahang Atas dengan Menggunakan *Alloy* Komposit. (dibimbing oleh Umar dg Palallo dan Isma Suprapti).

Kehilangan satu gigi premolar rahang atas dapat menimbulkan gangguan fungsi pengunyahan, estetika, serta keseimbangan oklusal. Salah satu alternatif perawatan yang bersifat konservatif adalah gigi tiruan cekat tipe *Maryland bridge* yang termasuk dalam *resin-bonded fixed partial denture* (RBFDP). Gigi tiruan ini memerlukan preparasi minimal pada gigi penyangga dan memanfaatkan sistem adhesif sebagai retensi utama. Penggunaan kombinasi bahan *alloy* sebagai kerangka logam dan resin komposit sebagai lapisan estetik diharapkan mampu memberikan kekuatan mekanis yang baik serta tampilan yang menyerupai gigi alami. Penulisan karya tulis ilmiah ini bertujuan untuk mendeskripsikan prosedur pembuatan gigi tiruan *Maryland bridge* pada premolar satu rahang atas dengan menggunakan *alloy* komposit. Jenis penelitian yang digunakan adalah penelitian deskriptif laboratorik yang dilaksanakan di Laboratorium Teknik Gigi RSGM Ladokgi Yos Sudarso Makassar. Tahapan prosedur meliputi persiapan model kerja, pembuatan pola malam, *investing*, *burnout*, pengecoran kerangka logam nikel-kromium (NiCr), *sandblasting* dan *penblasting*, pembersihan menggunakan ultrasonic cleaner, aplikasi sistem bonding, pelapisan opaque, dentin dan transparan komposit, pembentukan anatomi, serta proses *finishing* dan *polishing*. Hasil pembuatan menunjukkan bahwa kerangka *alloy* NiCr memberikan kekuatan dan stabilitas yang baik, sedangkan resin komposit mampu menghasilkan kontur dan warna pontik yang harmonis dengan gigi sekitarnya. Dapat disimpulkan bahwa gigi tiruan *Maryland bridge* dengan menggunakan *alloy* komposit merupakan pilihan restorasi yang efektif, konservatif, dan memiliki nilai estetik yang baik untuk menggantikan kehilangan satu gigi premolar rahang atas.

Kata kunci: *Maryland bridge*, *alloy* komposit, *resin-bonded fixed partial denture*, NiCr, premolar rahang atas.

ASBTRACT

Rajagau. Maryland Bridge Premolar Upper Jaw Denture Making Procedure Using Composite Alloy. (Supervised by Umar de Palallo and Isma Suprapti).

Loss of one premolar tooth of the upper jaw can cause impaired chewing function, aesthetics, and occlusal balance. One of the conservative treatment alternatives is a Maryland bridge-type fixed denture that is included in the resin-bonded fixed partial denture (RBFDP). These dentures require minimal preparation of the support teeth and utilize an adhesive system as the main retention. The use of a combination of alloy materials as a metal frame and composite resin as an aesthetic layer is expected to provide good mechanical strength and a look that resembles natural teeth. The author of this scientific paper aims to describe the procedure for making Maryland bridge dentures on the premolars of one upper jaw using composite alloys. The type of research used is laboratory descriptive research carried out at the Dental Engineering Laboratory of RSGM Ladokgi Yos Sudarso Makassar. The stages of the procedure include preparation of the working model, creation of night patterns, investing, burnout, nickel-chromium (NiCr) metal frame casting, sandblasting and blasting, cleaning using ultrasonic cleaners, application of bonding systems, and opaque coating. dentin and transparent composites, anatomical formation, as well as finishing and polishing processes. The manufacturing results show that the NiCr alloy frame provides good strength and stability, while the composite resin is able to produce contours and pontic wania that are in harmony with the surrounding teeth. It can be concluded that Maryland bridge dentures using composite alloys are an effective, conservative, and aesthetically valuable restoration option to replace the loss of one upper jaw premolar tooth.

***Keywords**: Maryland bridge, Composite Alloy, Resin-Bonded Fixed Partial Denture. NiCr, Premolar Upper Jaw.*



KATA PENGANTAR

Puji dan syukur penulis panjatkan kehadirat Allah SWT, atas berkah dan hidayah-Nya penulis dapat menyelesaikan karya tulis ilmiah yang berjudul "**Prosedur Pembuatan Gigi Tiruan Maryland Bridge Premolar Satu Rahang Atas dengan Menggunakan *Alloy* Komposit.**"

Penyusunan karya tulis ini merupakan salah satu syarat dalam menyelesaikan **Program DIII Teknik Gigi Fakultas Teknologi Kesehatan Universitas Megarezky Makassar.** Penulis menyadari bahwa tanpa bimbingan, bantuan, dan dukungan dari berbagai pihak, karya tulis ini tidak akan dapat terselesaikan dengan baik.

Ucapan terimakasih yang tak terhingga kepada Istri, Asniati, dan anak-anak, Rafa dan Rayyan, yang senantiasa mendoakan, mendampingi, serta memberikan semangat, kasih sayang, dan dukungan moril maupun materil tanpa henti. Tanpa keikhlasan dan doa dari Istri dan anak-anak, penyusunan **Karya Tulis Ilmiah** ini tidak akan pernah terwujud.

Ucapan terimakasih dan penghargaan yang sebesar-besarnya juga penulis sampaikan kepada :

1. **Bapak Dr. H. Alimudin SH., MH., M.Kn sebagai Pembina Yayasan Pendidikan Islam Mega Rezky Makassar,** atas arahan dan pembinaan yang senantiasa menjadi fondasi dalam pengembangan institusi dan mahasiswa.
2. **Ibu Alm. Hj. Suryani, SH., MH sebagai Pendiri Yayasan Pendidikan Islam Mega Rezky Makassar,** atas dedikasi dan kontribusi luar biasa dalam mendirikan lembaga pendidikan yang menjadi wadah pengembangan ilmu dan karakter.
3. **Bapak Moch. Noer Alim Qolby, SH., LLM sebagai Ketua Yayasan Pendidikan Islam Mega Rezky Makassar,** atas dukungan dan kebijakan strategis yang memfasilitasi proses pendidikan dan penelitian secara berkelanjutan.

4. **Bapak Prof. Dr. Anwar Ramli, SE., M.Si sebagai Rektor Universitas Megarezky,** atas motivasi dan arahannya dalam membangun budaya akademik yang unggul dan berdaya asing.
5. **Ibu Prof**. **Dr**. **Dra Apt**, **Hj**. **Asnah Marzuki**, M.**Si**. **sebagai Dekan Fakultas Teknologi Kesehatan** atas kesempatan dan dukungan yang diberikan selama masa studi.
6. **Bapak Dr. Umar Dg. Palallo A.Md.TG., SKM., M.Kes, sebagai Ketua Program Studi DIII Teknik Gigi,** atas bimbingan akademik yang berkelanjutan dan inspiratif.
7. **Dosen Pembimbing I Bapak Dr. Umar Dg. Palallo A.Md.TG., SKM., M.Kes dan Dosen Pembimbing II Ibu Isma Suprapti A.Md.TG., S.KM., M.Kes,** yang telah memberikan arahan, saran, dan evaluasi dalam penyususnan karya tulis ini dengan penuh kesabaran dan keikhlasan.
8. **Ibu Isma Suprapti A.Md.TG., S.KM., M.Kes., sebagai Pembimbing Akademik (PA),** atas ilmu,perhatian, dan pelayanan yang diberikan selama proses studi.
9. **Seluruh Dosen dan Staf Akademik Universitas Megarezky,** atas ilmu, perhatian, dan pelayanan yang diberikan selama proses studi.
10. **Kepala RSGM serta Staf RSGM Ladokgi TNI AL Yos Sudarso Makassar,** atas izin, dukungan dan kerja samanya selama pelaksanaan penelitian.
11. **Teman-teman seperjuangan dan semua pihak** yang turut membantu secara langsung maupun tidak langsung dalam penyusunan karya ilmiah ini.

Penulis menyadari bahwa dalam penulisan karya ilmiah ini masih terdapat banyak kekurangan. Oleh karena itu, kritik dan saran yang bersifat membangun sangat penulis harapkan demi kesempurnaan karya ini di masa mendatang.

Akhir kata, semoga karya ilmiah ini dapat memberikan manfaat bagi pembaca, serta menjadi kontribusi yang berarti dalam pengembangan ilmu pengetahuan.

Makassar, 15 Desember 2025

Penulis



Rajagau

DAFTAR ISI

KARYA TULIS ILMIAH ..... **i**
KARYA TULIS ILMIAH ..... **ii**
HALAMAN PERSETUJUAN ..... **iii**
HALAMAN PENGESAHAN ..... **iv**
CURRICULUM VITAE ..... **v**
ABSTRAK ..... **vi**
KATA PENGANTAR ..... **viii**
DAFTAR ISI ..... **xi**
DAFTAR GAMBAR ..... **xiii**
DAFTAR TABEL ..... **xv**
DAFTAR BAGAN **1**
BAB I **1**
PENDAHULUAN **1**
A. Latar Belakang 1
B. Batasan Masalah 7
C. Rumusan Masalah 7
D. Tujuan Penulisan 7
E. Manfaat Penulisan 8
BAB II **9**
TINJAUAN PUSTAKA **9**
A. Gigi Tiruan Cekat **9**
B. Gigi Tiruan Jembatan **12**
C. Gigi Tiruan Maryland Bridge **20**
D. Komposit 23
E. Alloy **26**
F. Keterkaitan Alloy dan Komposit (Sistem Bonding) **28**
G. Pemilihan Gigi Premolar Rahang Atas sebagai Studi Kasus 29
H. Prosedur Kerja 30
BAB III **39**
METODE PENELITIAN **39**
A. Jenis Penelitian 39

B. Lokasi dan Waktu Penelitian 39
C. Fokus Penelitian 39
D. Desain Penelitian 40
E. Alat dan Bahan 41
F. Kerangka Konsep/Alur Penelitian 49
BAB IV **50**
HASIL DAN PEMBAHASAN **50**
A. Hasil **50**
B. Pembahasan **69**
BAB V **74**
KESIMPULAN DAN SARAN **74**
A. Kesimpulan **74**
B. Saran **75**
DAFTAR PUSTAKA **76**
LAMPIRAN **83**

DAFTAR GAMBAR

Gambar 2.1 Komponen GTJ 14
Gambar 2.2 *Fixed-fixed bridge*..... 15
Gambar 2.3 *Semi-fixed bridge*..... 15
Gambar 2.4 *Cantilever bridge*..... 16
Gambar 2.5 *Spring cantilever bridge*..... 17
Gambar 2.6 Pontik *Sanitary (Hygienic)*..... 17
Gambar 2.7 Pontik *Ridge Lap*..... 18
Gambar 2.8 Pontik *Modified Ridge Lap*..... 19
Gambar 2.9 Pontik *Ovate*..... 19
Gambar 2.10 *Maryland bridge*..... 22
Gambar 2.11 Gigi Premolar Satu Rahang 29
Gambar 2.12 Okludator..... 31
Gambar 2.13 *Separating medium*..... 31
Gambar 2.14 *Wax Blue*..... 32
Gambar 2.15 *Investment material*..... 33
Gambar 2.16 *Burnout Furnice*..... 33
Gambar 2.17 *Induction casting Machine*..... 34
Gambar 2.18 *Sanblasting* 35
Gambar 2.19 *Ultrasonic Cleaner*..... 36
Gambar 2.20 *Bonding*..... 36
Gambar 2.21 *Opeque*..... 37
Gambar 2.22 Dentin..... 37
Gambar 2.23 *Micromotor*..... 38
Gambar 2.24 Mesin *Polishing*..... 38
Gambar 3.1 Model kerja..... 40
Gambar 3.2 Desain Model..... 40

Gambar 4.1 Penerimaan Model Kerja 51
Gambar 4.2 Menentukan Oklusi..... 52
Gambar 4.3 Retensi Model Kerja..... 52
Gambar 4.4 Penentuan Midline..... 53
Gambar 4.5 Pengadukan Gips..... 53
Gambar 4.6 Penanaman Model Kerja..... 54
Gambar 4.7 Pola Malam…..... 55
Gambar 4.8 Pemasangan Sprue..... 56
Gambar 4.9 Bahan *Invesment*..... 57
Gambar 4.10 Pengadukan *Invesment*..... 57
Gambar 4.11 Point On..... 58
Gambar 4.12 *Investing*..... 58
Gambar 4.13 *Setting Time*..... 59
Gambar 4.14 *Burning Out*..... 59
Gambar 4.15 *Casting*..... 61
Gambar 4.16 *Sandblasting*..... 61
Gambar 4.17 *Pemotongan Sprue*..... 62
Gambar 4.18 Pengukuran *Retainer*..... 62
Gambar 4.19 *Penblasting*..... 63
Gambar 4.20 *Ultrasonic Cleaner*..... 63
Gambar 4.21 Aplikasi *Opeque*..... 64
Gambar 4.22 Aplikasi *Dentin*..... 64
Gambar 4.23 Aplikasi *Transparant*..... 65
Gambar 4.24 *Finishing*..... 65
Gambar 4.25 *Polishing Metal*..... 67
Gambar 4.26 *Polishing* Komposit..... 67
Gambar 4.27 Hasil Akhir..... 68

DAFTAR TABEL

Tabel 1.1 Alat *copping* logam..... 44
Tabel 1.2 Alat komposit..... 45
Tabel 1.3 Bahan *copping* logam..... 47
Tabel 1.3 Bahan komposit..... 48

DAFTAR BAGAN

Bagan 1.1 Alur Penelitian..... 49

BAB I

PENDAHULUAN

A. Latar Belakang

Kehilangan gigi (edentulisme) merupakan permasalahan umum yang dapat terjadi akibat karies, penyakit periodontal, trauma, atau faktor usia. Kondisi ini bukan hanya menurunkan estetika wajah, tetapi juga berdampak pada fungsi pengunyahan, *fonetik*, serta keseimbangan sistem stomatognatik secara keseluruhan. Untuk mengembalikan fungsi dan estetika, penggantian gigi hilang melalui restorasi dental menjadi pilihan utama.

Apabila gigi yang hilang tidak segera diganti, maka akan terjadi pergeseran gigi di sekitarnya menuju ruang kosong serta pertumbuhan berlebih pada gigi antagonis. Pergeseran ini dapat mengakibatkan gangguan oklusi dan distribusi beban kunyah yang tidak seimbang, yang selanjutnya dapat menimbulkan kelainan pada sendi *temporomandibular* (TMJ)[1]. Selain itu, kehilangan gigi menyebabkan berkurangnya stimulasi pada tulang alveolar sehingga terjadi resorpsi atau pengeroposan tulang rahang (atrofi tulang) yang berpotensi mengubah bentuk wajah dan mempersulit tindakan rehabilitasi di kemudian hari[2].

Dari aspek fungsional, kehilangan gigi, terutama pada gigi posterior, menurunkan efisiensi pengunyahan dan berdampak pada pola makan serta status

gizi seseorang[3]. Secara *fonetik*, gigi berperan penting dalam pembentukan suara, sehingga kehilangan gigi dapat memengaruhi kejelasan berbicara[4]. Gangguan gigitan akibat kehilangan gigi juga dapat menimbulkan tekanan berlebih pada sendi temporomandibular yang berujung pada keluhan nyeri dan gangguan fungsi rahang[5].

Dampak estetika dan psikologis juga tidak kalah penting. Kehilangan gigi di area anterior sering kali menurunkan rasa percaya diri seseorang dalam bersosialisasi[6]. Oleh karena itu, penggantian gigi yang hilang menjadi tindakan penting untuk menjaga fungsi estetik, kesehatan jaringan pendukung, serta kualitas hidup pasien secara menyeluruh[7].

Gigi tiruan cekat (GTC) merupakan jenis restorasi yang semakin populer karena memiliki desain yang sederhana, memberikan kenyamanan lebih dibandingkan gigi tiruan lepasan, serta memberikan hasil estetika yang lebih baik dan meningkatkan kepercayaan diri pasien[8,9].

Salah satu permasalahan yang sering dihadapi pada pasien dengan kehilangan gigi adalah ketidakmampuan fungsi pengunyahan dan terganggunya estetika wajah. Penggunaan gigi tiruan jembatan (GTJ) sebagai solusi sering menemui kendala, terutama terkait kestabilan dan daya tahan gigi penyangga, serta kemungkinan terjadinya kerusakan pada struktur gigi asli akibat preparasi retainer. Komponen GTJ seperti pontik, retainer, abutment, dan konektor harus bekerja

bersama agar restorasi berhasil, tetapi kesalahan dalam desain atau pemasangan dapat menimbulkan gangguan fonetik, ketidaknyamanan pasien, dan penurunan estetika, sehingga masalah kehilangan gigi tidak sepenuhnya teratasi.

Berdasarkan perkembangan teknik perlekatannya, GTJ dapat diklasifikasikan menjadi beberapa jenis, antara lain *Rochette bridge* dan *Maryland bridge*. Kedua jenis ini termasuk dalam kategori *Resin-Bonded Fixed Partial Denture* (RBFDP), yang menggunakan prinsip adhesi kimia antara logam atau bahan komposit dengan enamel gigi penyangga, sehingga minim preparasi dan mempertahankan struktur gigi alami[10].

Maryland bridge merupakan salah satu jenis *RBFDP* yang dirancang untuk menggantikan satu gigi yang hilang dengan cara merekatkan pontik ke gigi penyangga menggunakan sayap logam tipis (retainer) yang dilekatkan dengan semen resin adhesif[11]. Desain ini dikembangkan pertama kali di University of Maryland pada tahun 1980-an sebagai modifikasi dari *Rochette bridge*, dengan peningkatan sistem perlekatan melalui teknik etsa logam dan penggunaan resin komposit yang lebih kuat[12].

Keunggulan utama *Maryland bridge* dibandingkan jembatan konvensional terletak pada sifatnya yang minimal invasif. Prosedur ini hanya memerlukan preparasi enamel minimal pada permukaan lingual gigi penyangga, sehingga struktur jaringan keras gigi asli tetap terjaga[13]. Selain itu, biaya pembuatan

Maryland bridge relatif lebih ekonomis dibandingkan dengan implan gigi dan waktu pengerjaannya lebih singkat[14].

Secara estetika, pontik dapat dibuat dari bahan komposit, porselen, atau zirconia yang mampu menyerupai warna gigi alami dan memberikan hasil akhir yang harmonis dengan jaringan sekitarnya[15]. Kemajuan bahan adhesif modern seperti *dual-cure resin cement* dan teknik *air abrasion* meningkatkan daya rekat antara sayap logam dan enamel, sehingga menurunkan risiko *debonding*[11].

Pemilihan gigi premolar rahang atas sebagai studi kasus didasarkan pada faktor anatomi, fungsional, dan estetika yang mendukung keberhasilan restorasi minimal invasif. Daerah ini juga memiliki risiko kegagalan yang lebih rendah dibandingkan area molar karena beban kunyah yang relatif ringan[16].

Material yang digunakan dalam pembuatan Maryland Bridge berperan penting dalam keberhasilan klinisnya. *Alloy* logam digunakan sebagai framework utama karena memiliki kekuatan mekanik yang baik, ketahanan terhadap korosi, dan kompatibilitas biologis. Sementara itu, komposit resin diaplikasikan pada permukaan restorasi untuk meniru anatomi dan warna gigi alami, sehingga memberikan estetika yang memuaskan. Kombinasi *alloy* dan komposit memungkinkan pembuatan Maryland Bridge yang kuat, tahan lama, dan estetis tanpa harus mengorbankan struktur gigi penyangga[17].

Kombinasi *alloy* dan komposit dalam pembuatan *Maryland bridge* memberikan keunggulan sinergis antara kekuatan logam dan estetika resin. *Alloy* digunakan pada retainer untuk memberikan kekuatan dan stabilitas, sedangkan komposit digunakan pada pontik untuk menghasilkan penampilan yang alami dan estetis. Pendekatan ini menjadikan *Maryland bridge* sebagai solusi yang efisien, konservatif, dan ekonomis bagi pasien yang kehilangan satu gigi anterior atau premolar[11].

Selain itu, perkembangan material seperti *Metal Matrix Composite (MMC)* juga menunjukkan potensi besar dalam meningkatkan kekuatan mekanis serta ketahanan jangka panjang pada gigi tiruan cekat[18].

Pembuatan *Maryland Bridge (Resin-Bonded Fixed Partial Denture)* menuntut protokol teknis yang ketat, khususnya pada adaptasi marginal sayap logam terhadap permukaan gigi penyangga dan teknik *bonding* adesif yang presisi. Tujuan utama dari ketelitian ini adalah mencapai ikatan (adhesi) yang optimal. Kegagalan adhesi merupakan risiko klinis utama yang berpotensi menyebabkan *debonding* (lepasnya restorasi), sensitivitas pasca-penempatan, atau karies sekunder pada gigi penyangga. Oleh karena itu, studi mendalam serta implementasi klinis yang cermat terhadap Maryland Bridge berbahan *alloy*-komposit sangat penting untuk meningkatkan prediktabilitas dan durabilitas restorasi, baik pada regio anterior maupun premolar.

Penerapan *Maryland Bridge* pada regio posterior (premolar) menghadirkan tantangan biomekanik yang lebih signifikan dibandingkan regio anterior, dikarenakan tingginya beban oklusal yang harus ditanggung. Dalam konteks ini, pemilihan material dan protokol teknik yang tepat menjadi sangat krusial. Kombinasi material *alloy* komposit dipilih karena menawarkan sinergi kekuatan yang ideal, kerangka *alloy* menyediakan kekakuan struktural dan resistensi terhadap deformasi yang diperlukan di bawah tekanan kunyah, sementara material komposit pada pontik memastikan estetika yang memadai serta memfasilitasi kemudahan reparasi jika terjadi kerusakan[19].

Berdasarkan uraian latar belakang di atas, penulis tertarik untuk menyusun karya tulis ilmiah dengan judul "Prosedur Pembuatan Gigi Tiruan *Maryland Bridge* Premolar Rahang Atas dengan Menggunakan *Alloy* Komposit".

B. Batasan Masalah

Dalam penulisan karya tulis ini, penulis hanya membahas dan membatasi masalah mengenai "Prosedur Pembuatan Gigi Tiruan *Maryland Bridge* Premolar Rahang Atas dengan Menggunakan *Alloy* Komposit".

C. Rumusan Masalah

Berdasarkan latar belakang yang telah diuraikan, maka rumusan masalah dalam karya tulis ini adalah:

1. Bagaimana prosedur pembuatan gigi tiruan *Maryland bridge* pada premolar rahang atas?
2. Apa saja bahan yang digunakan dalam pembuatan gigi tiruan *Maryland bridge*, khususnya *alloy* komposit?
3. Bagaimana hasil akhir pembuatan gigi tiruan *Maryland bridge* dengan menggunakan *alloy* komposit ditinjau dari aspek fungsi dan estetik?

D. Tujuan Penulisan

1. Tujuan Umum

Untuk mengetahui tahapan "Prosedur Pembuatan Gigi Tiruan *Maryland Bridge* Premolar Rahang Atas dengan Menggunakan *Alloy* Komposit*".*

2. Tujuan Khusus

a) Mengetahui karakteristik bahan *alloy* komposit yang digunakan dalam pembuatan *Maryland bridge.*

b) Menguraikan tahapan prosedur pembuatan Maryland bridge pada kasus kehilangan premolar rahang atas.

c) Mengevaluasi hasil pembuatan *Maryland bridge* dengan *alloy* komposit dari segi fungsi, estetik, serta kenyamanan pasien.

E. Manfaat Penulisan

1. Manfaat bagi Jurusan Teknik Gigi

a. Untuk mengembangkan program pengetahuan di Jurusan Teknik Gigi Universitas Megarezky Makassar.

b. Menjadi jembatan antara teori Prostodonsia dan Ilmu Material yang dipelajari di kelas dengan implementasi praktis di laboratorium.

2. Manfaat bagi Mahasiswa/mahasiswi Jurusan Teknik Gigi

a. Sebagai proses pembelajaran mengenai Prosedur Pembuatan Gigi Tiruan *Maryland Bridge* Premolar Rahang Atas dengan Menggunakan *Alloy* Komposit.

b. Memberikan tambahan pengetahuan mengenai prosedur, alat, dan bahan dalam pembuatan *Maryland bridge* dengan menggunakan *alloy* komposit.

BAB II

TINJAUAN PUSTAKA

A. Gigi Tiruan Cekat

1. Pengertian Gigi Tiruan Cekat

Gigi tiruan cekat (GTC), atau sering disebut sebagai *Fixed Partial Denture* (FPD) atau jembatan gigi, merupakan salah satu jenis restorasi prostetik yang bertujuan menggantikan kehilangan satu atau lebih unit gigi asli. GTC didefinisikan sebagai gigi tiruan yang menggantikan gigi asli yang hilang dan dilekatkan secara permanen menggunakan semen ke gigi penyangga (*abutment*) yang telah melalui proses preparasi[20].

Karakteristik utama dari GTC adalah sifatnya yang permanen. Restorasi ini secara definitif dipasang oleh dokter gigi dan tidak dapat dilepas oleh pasien selama masa pemakaian[16]. Sifat permanen ini membedakannya dari gigi tiruan lepasan dan berkontribusi pada stabilitas serta kenyamanan pasien yang menyerupai gigi asli.

Tujuan utama pembuatan gigi tiruan cekat adalah mengembalikan fungsi pengunyahan, estetika, *fonetik*, serta mencegah pergeseran gigi yang tersisa[21].

2. Indikasi dan Kontraindikasi Gigi Tiruan Cekat

Indikasi gigi tiruan cekat mencakup kondisi gigi yang sehat, kebersihan mulut yang baik, serta gigi penyangga (abutment) yang mampu menerima tekanan pontik dengan dukungan oklusi dan jaringan periodonsium yang sehat. Kehilangan satu atau beberapa gigi dengan gigi penyangga yang kuat, dukungan jaringan periodontal yang sehat, serta kebutuhan estetika yang tinggi[22].

Sedangkan pada kontraindikasinya yaitu gigi tetangga sudah tidak mampu mendukung, juga kebersihan mulut pasien kurang, dan penyakit periodontal yang parah sehingga tidak memungkinkan untuk dilakukan pemasangan GTC[23].

3. Jenis-Jenis Gigi Tiruan Cekat

a. Gigi Tiruan Jembatan (*brid*ge)

Gigi Tiruan Jembatan merupakan gigi tiruan yang menggantikan satu atau lebih gigi yang hilang dengan memanfaatkan gigi penyangga di sebelah ruang edentulus. Gigi penyangga tersebut dipreparasi untuk menopang pontik yang direkatkan secara permanen. *Bridge* memiliki keunggulan berupa waktu pembuatan yang relatif singkat dan biaya yang lebih terjangkau dibandingkan implan, namun memerlukan pengasahan pada gigi penyangga yang mungkin masih sehat[24].

b. *Crown*

Mahkota tiruan cekat (crown) merupakan suatu restorasi gigi yang berfungsi menutupi permukaan mahkota gigi asli yang mengalami kerusakan. Restorasi ini dicementasi secara permanen sehingga dapat mengembalikan morfologi, kontur, fungsi, bentuk, dan estetika gigi. Selain itu, mahkota tiruan cekat juga memberikan perlindungan terhadap sisa jaringan gigi agar tidak mengalami kerusakan lebih lanjut[16].

c. Inlay dan Onlay

Inlay dan onlay merupakan restorasi cekat tidak penuh (*partial coverage restorations*) yang digunakan untuk memperbaiki kerusakan struktur gigi akibat karies atau fraktur yang tidak dapat ditangani dengan restorasi direk konvensional. Restorasi ini dibuat secara indirek melalui proses laboratorium atau sistem CAD/CAM, kemudian disementasi secara permanen pada gigi yang telah dipreparasi[25].

Inlay ditempatkan pada bagian internal permukaan gigi, meliputi alur dan fosa tanpa menutupi cusp, sehingga ideal untuk kerusakan sedang dengan kehilangan struktur yang terbatas.

Sementara itu, onlay dirancang untuk menutupi satu atau lebih cusp, sehingga memberikan cakupan dan perlindungan yang lebih luas pada gigi yang mengalami kerusakan signifikan. Onlay juga berfungsi meningkatkan resistensi terhadap fraktur dan mendistribusikan beban oklusal dengan

lebih efektif, sehingga sering dijadikan pilihan konservatif sebagai alternatif *full crown*[26].

d. Veneer

Veneer merupakan restorasi cekat berbahan komposit resin atau porselen yang diaplikasikan pada permukaan labial gigi anterior untuk memperbaiki estetika dan proporsi gigi. Restorasi ini dibuat dalam bentuk lapisan tipis dan memerlukan preparasi minimal pada enamel, sehingga struktur gigi yang sehat dapat dipertahankan lebih banyak dibandingkan restorasi penuh seperti mahkota. Veneer digunakan untuk mengatasi berbagai permasalahan estetika, seperti perubahan warna, fraktur kecil, diastema, kelainan bentuk, maupun malposisi ringan[27].

B. Gigi Tiruan Jembatan

Gigi tiruan jembatan (GTJ) merupakan gigi tiruan sebagian yang dilekatkan secara permanen pada gigi penyangga untuk menggantikan satu atau lebih gigi asli yang hilang untuk mengembalikan kemampuan pengunyahan dan berbicara, mencegah gigi bergeser, mempertahankan struktur wajah dan meningkatkan rasa percaya diri[28].

1. Kelebihan dan Kekurangan Gigi Tiruan Jembatan

Kelebihan gigi tiruan jembatan (GTJ) antara lain adalah preparasi gigi yang minimal, tidak memerlukan pembuatan mahkota sementara, serta proses pencetakan yang relatif mudah. Selain itu, GTJ juga memiliki waktu pengerjaan

yang singkat dan memberikan hasil estetika yang cukup baik karena mempertahankan sebagian besar jaringan gigi penyangga[29].

Namun demikian, GTJ memiliki beberapa kekurangan, salah satunya adalah keterbatasan dalam mempertahankan retensi di dalam rongga mulut. Kegagalan adhesi dapat menyebabkan terlepasnya ikatan antara semen resin dengan gigi penyangga maupun antara semen resin dengan kerangka logam[30].

2. Indikasi dan Kontraindikasi Gigi Tiruan Jembatan

Indikasi gigi tiruan jembatan (GTJ) meliputi kasus kehilangan satu atau beberapa gigi dengan panjang jembatan yang relatif pendek, serta adanya gigi penyangga (abutment) yang sehat dan memiliki dukungan jaringan periodontal yang baik. Selain itu, gigi penyangga sebaiknya belum direstorasi secara ekstensif, memiliki tinggi mahkota klinis yang memadai, serta tidak terdapat defek pada enamel, kecuali apabila defek tersebut dapat dikoreksi sebagai bagian dari prosedur perawatan GTJ[31].

Kontraindikasi gigi tiruan jembatan antara lain adalah pada kasus dengan panjang jembatan yang berlebihan, gigi penyangga yang mengalami kerusakan luas atau kehilangan struktur sehingga tidak cukup kuat untuk mendukung beban kunyah, serta pada pasien dengan kebersihan mulut yang buruk atau adanya penyakit periodontal aktif. Selain itu, GTJ juga tidak dianjurkan pada pasien dengan sensitivitas terhadap bahan logam atau resin yang digunakan dalam pembuatan restorasi[32].

3. Bagian-Bagian Gigi Tiruan Jembatan

a. Pontik yaitu bagian dari GTC yang menggantikan gigi asli yang hilang.

b. Konektor yaitu bagian GTC yang menghubungkan *retainer* dan pontik.

c. *Retainer* yaitu bagian GTC yang dilekatkan pada gigi *abutment.*

d. *Abutment* yaitu mahkota gigi asli yang telah dipreparasi untuk penentuan *retainer* dan mendukung *bridge*[31].

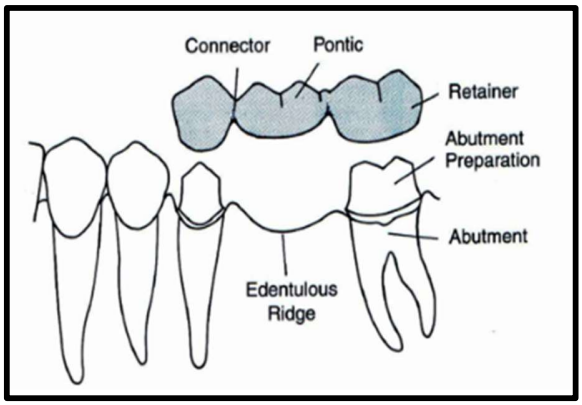

Gambar 2.1 : Komponen komponen Gigi tiruan jembatan
Sumber : Rosenstiel et al. (2022)

4. Macam-Macam Gigi Tiruan Jembatan

Terdapat empat desain dasar gigi tiruan jembatan yang dibedakan berdasarkan dukungan pada masing-masing ujung pontik, yaitu:

a. *Fixed-fixed bridge*

Fixed-fixed bridge merupakan jenis gigi tiruan cekat di mana pontik melekat secara permanen pada gigi penyangga di kedua sisi, sehingga gigi asli berfungsi sebagai pendukung utama.



Gambar 2.2. *Fixed-fixed bridge*
Sumber : River Oaks Family dental (2024)

b. *Semi-fixed bridge*

Semi-fixed bridge adalah gigi tiruan cekat di mana salah satu pontik dihubungkan pada *retainer* dengan konektor *non-rigid*, sedangkan sisi lainnya menggunakan konektor *rigid*[33].

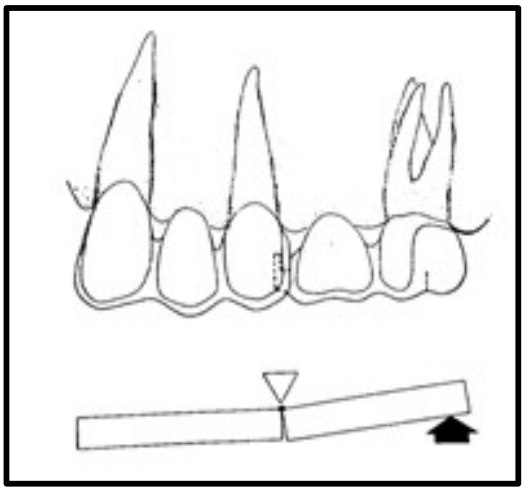

Gambar 2.3. *Semi-fixed bridge*
Sumber : Al Shaarani dan Alaisami (2020)

c. *Cantilever bridge*

Cantilever bridge merupakan jembatan cekat yang hanya memiliki satu gigi penyangga pada satu sisi, sedangkan sisi lainnya bebas tanpa penyangga. Desain ini biasanya digunakan untuk menggantikan satu gigi tunggal pada area dengan beban kunyah ringan, seperti gigi anterior. Namun, penggunaannya harus hati-hati karena beban berlebih dapat menyebabkan lepasnya retainer atau kerusakan pada gigi penyangga[34].



Gambar 2.4 *Cantilever bridge*
Sumber : Light House Dental Centre (2023)

d. *Spring cantilever bridge*

Spring cantilever bridge merupakan desain jembatan cekat dengan pontik yang letaknya jauh dari retainer dan dihubungkan melalui batang logam lentur atau *palatal bar*. Desain ini digunakan pada kasus tertentu di mana tidak memungkinkan untuk menempatkan retainer berdekatan dengan daerah edentulous, misalnya pada kasus kehilangan gigi anterior dengan abutment posterior yang kuat.

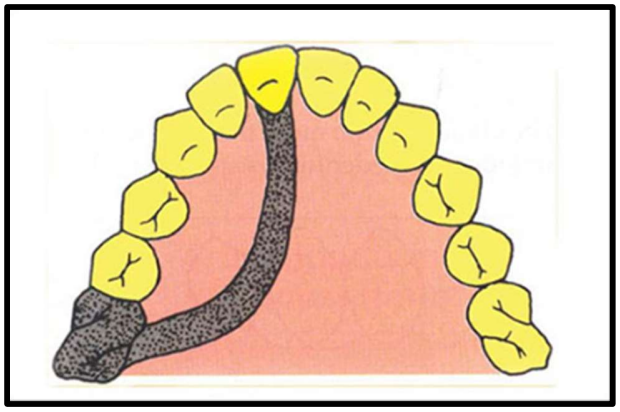

Gambar 2.5 *Spring cantilever bridge*
Sumber : Jaypee Digital (2019)

5. Macam-Macam Pontik pada Gigi Tiruan Jembatan

Dalam perawatan gigi tiruan jembatan terdapat beberapa tipe pontik yang dapat digunakan, yaitu:

a. Pontik *Sanitary (Hygienic)*

Pontik *sanitary* atau *hygienic* tidak memiliki kontak dengan *ridge edentulous.* Desain ini memberikan ruang yang cukup lebar sehingga memudahkan pemeliharaan kebersihan rongga mulut.

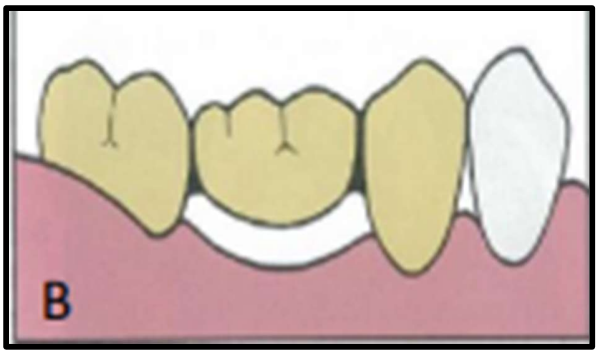

Gambar 2.6 Pontik *Sanitary (Hygienic)*
Sumber : Tiku YGS & Jubhari EH (2019)

b. Pontik *Ridge Lap*

Pontik ridge lap memiliki keunggulan dari sisi estetik karena mampu memberikan kesan alami. Namun, jika *ridge* mengalami *resorpsi* pada bagian *fasial*, pontik ini dapat terlihat *artifisial*.

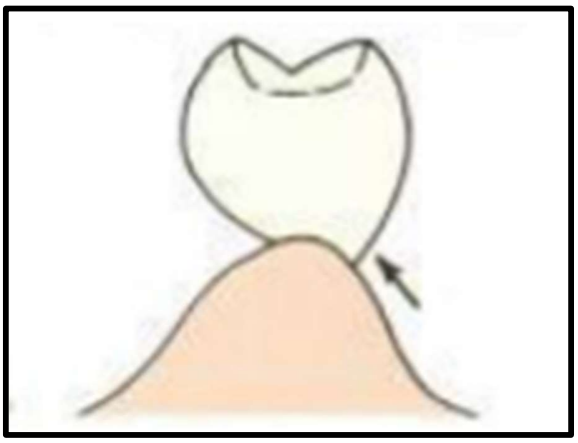

Gambar 2.7 *Pontik Ridge Lap*
Sumber : Tiku YGS & Jubhari EH (2019)

c. Pontik *Modified Ridge Lap*

Pontik *modified ridge lap* merupakan pengembangan dari desain ridge lap yang lebih mudah dibersihkan karena kontak dengan ridge hanya pada bagian bukal. Desain ini tetap mempertahankan penampilan estetika yang baik namun mengurangi akumulasi plak pada jaringan *ridge*. Oleh karena keseimbangan antara estetika dan kebersihan, tipe ini merupakan yang paling sering digunakan pada praktik klinis.

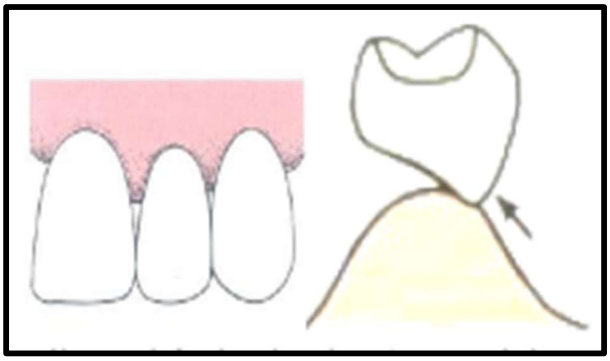

Gambar 2.8 Pontik *Modified Ridge Lap*
Sumber : Tiku YGS & Jubhari EH (2019)

d. Pontik *Ovate*

Pontik *ovate* pertama kali diperkenalkan oleh Abrams pada tahun 1980. Desain ini menyerupai anatomi mahkota klinis dengan dasar pontik yang lebih luas sehingga menduplikasi *emergence profile* gigi asli. *Pontik ovate* memberikan hasil estetik yang optimal dan dapat digunakan pada regio anterior maupun posterior dengan tingkat keberhasilan yang baik[35].

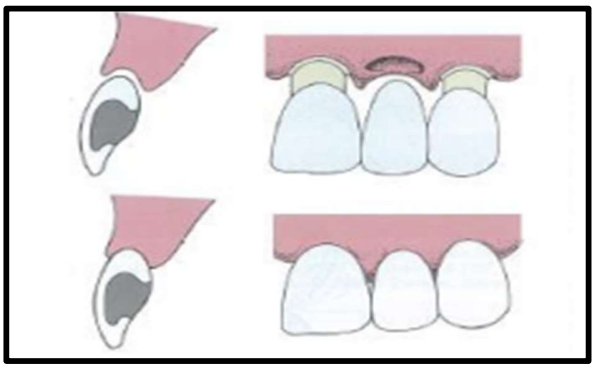

Gambar 2.9 Pontik *Ovate*
Sumber : Tiku YGS & Jubhari EH (2019)

C. Gigi Tiruan *Maryland Bridge*

Maryland bridge, atau *resin-bonded fixed dental prosthesis* (RBFDP), dikembangkan pada awal 1980-an oleh tim dari University of Maryland sebagai alternatif yang lebih konservatif dibandingkan jembatan konvensional. Restorasi ini memanfaatkan sayap logam tipis yang direkatkan pada permukaan email gigi penyangga menggunakan resin adhesif, sehingga preparasi gigi dapat dibuat minimal[36,37].

Konsep restorasi adhesif ini berakar pada perkembangan teknik *acid-etching* yang diperkenalkan pada akhir 1970-an, ketika Buonocore menunjukkan bahwa etsa asam dapat meningkatkan daya rekat resin pada email. Temuan tersebut membuka jalan bagi munculnya berbagai desain *acid-etched fixed partial dentures* yang kemudian menghasilkan desain Maryland bridge pada dekade berikutnya[31].

Selama dekade 1980–1990, Maryland bridge menjadi populer karena sifatnya yang konservatif, prosedurnya cepat, dan biaya yang lebih rendah[38]. Namun, tantangan awal seperti *debonding* pada sayap logam serta gangguan estetik akibat *shine-through effect* masih sering terjadi. Perkembangan teknologi laboratorium, termasuk *electro-etching*, *sandblasting*, dan peningkatan formulasi resin adhesif, telah meningkatkan retensi dan keberhasilan klinisnya.

Gigi tiruan jembatan *maryland bridge* adalah suatu gigi tiruan cekat yang *retainernya* berupa sayap dari logam yang di *etsa* dengan asam dan dilekatkan dengan menggunakan resin komposit pada gigi penyangga yang telah dipreparasi[39,40].

Maryland bridge merupakan jenis *Resin-Bonded Fixed Partial Denture* (RBFDP) yang menggunakan sistem adhesif resin untuk menempelkan pontik pada gigi penyangga melalui sayap logam tipis. Diperkenalkan oleh Livaditis dan Thompson pada 1980-an, desain ini menawarkan alternatif konservatif dari jembatan konvensional.

Maryland bridge terdiri dari tiga komponen: pontik, retainer, dan semen resin adhesif. Retainer berupa sayap tipis logam yang direkatkan pada permukaan lingual gigi penyangga, dengan preparasi minimal hanya pada enamel[17,41].

Preparasinya hanya meliputi daerah proksimal dan *lingual* dengan pengambilan jaringan enamel yang sedikit. Dalam memilih perawatan yang akan digunakan harus dipertimbangkan keadaan enamel, jaringan periodontal dan morfologi gigi penyangga[39,42].



Gambar 2.10 Maryland bridge
Sumber : Kravitz ND, (2020)

Kombinasi bahan logam dan komposit meningkatkan kekuatan dan estetika. *Alloy* memberikan kekuatan mekanis, sedangkan komposit menghasilkan warna alami.

1. Keunggulan *Maryland Bridge*

Keunggulannya meliputi preparasi minimal, waktu pengerjaan singkat, biaya lebih rendah dibanding implan, serta hasil estetika baik. Restorasi ini juga menunjukkan ketahanan klinis hingga 10 tahun pada kasus tertentu[15,43].

2. Indikasi dan Kontraindikasi Gigi Tiruan *Maryland Bridge*

Indikasi gigi tiruan *maryland bridge* yaitu Pada pasien muda, memiliki lapisan enamel yang masih kuat, dan gigi penyangga berada di dalam lengkung rahang, mempunyai tinggi mahkota klinis yang cukup yaitu: cukup untuk memberikan retensi yang baik dalam hal ini perbandingan antara mahkota dan akar yang ideal untuk penyangga adalah 1:2, selain itu indikasi

gigi tiruan *maryland bridge* yaitu sebagai *backing* pada gigi asli yang *fraktur*, untuk dikombinasi dengan restorasi lain[39,15].

Pada kontraindikasi yaitu enamel yang sudah mengalami karies atau tambalan yang luas, mempunyai gigi *malposisi*, pasien dengan kebisaan bruksisme dan mempunyai mahkota klinis yang pendek, dan juga pada kondisi enamel yang buruk, misalnya pada enamel yang mudah rapuh[17].

3. Keterbatasan Maryland Bridge

Keterbatasan utama adalah risiko *debonding* akibat tekanan kunyah tinggi dan kemungkinan bayangan gelap dari logam retainer[44]. Pemilihan bahan dan teknik etsa yang tepat sangat menentukan keberhasilan jangka panjang[17,45,46].

D. Komposit

Resin komposit adalah material restoratif gigi yang terbentuk dari kombinasi dua atau lebih bahan dengan sifat berbeda, sehingga menghasilkan material baru dengan sifat yang lebih baik[47]. Penggunaan resin komposit sudah sangat umum dalam bidang kedokteran gigi, karena berkaitan dengan meningkatnya kebutuhan terhadap restorasi yang estetis dan kekuatan sifat mekanis yang kuat. Resin komposit sering digunakan sebagai bahan tumpatan di kedokteran gigi.

Komposit sebagai bahan restorasi gigi tersusun atas matriks resin organik, partikel pengisi (filler), coupling agent, sistem inisiator, serta pigmen dan aditif

pendukung. Matriks resin umumnya menggunakan monomer Bis-GMA, UDMA, dan TEGDMA yang berfungsi sebagai pengikat utama dan memengaruhi viskositas serta karakteristik polimerisasi material[48].

Partikel pengisi seperti silika, kaca barium, dan zirkonia ditambahkan untuk meningkatkan kekuatan mekanis, ketahanan aus, serta mengurangi penyusutan polimerisasi.

Coupling agent berbasis silane berperan mengikat secara kimiawi antara matriks resin dan filler sehingga meningkatkan integritas struktural komposit[49]. Reaksi pengerasan dipicu oleh sistem inisiator, terutama camphorquinone yang diaktivasi oleh penyinaran light-curing unit.

Selain itu, pigmen, stabilizer, dan inhibitor ditambahkan untuk menyesuaikan estetika dan mempertahankan stabilitas material selama penyimpanan[50].

1. Resin Komposit Berdasarkan Karakteristik

a. Resin komposit *packable*

Resin komposit *packable* yaitu resin di *metakrilat* yang memiliki jumlah volume bahan pengisi sebesar 66-70% dengan ukuran partikel 0,7-2µm. Jumlah volume bahan pengisi yang tinggi, menyebabkan viskositas menjadi tinggi sehingga sulit untuk mengisi celah *kavitas* yang kecil. Oleh karena itu, resin komposit packable sering dipadukan dengan resin komposit flowable sebagai lapisan perantara (*intermediate layer*) untuk meningkatkan adaptasi terhadap dinding kavitas[47].

b. Resin komposit *Flowable*

Resin komposit *flowable* merupakan modifikasi resin komposit dengan komposisi bahan pengisi rendah yang berpengaruh pada rendahnya viskositas, kemampuan pembasahan yang tinggi pada permukaan, dan daya alir bahan yang tinggi, sehingga meningkatkan kemampuan adaptasi pada dasar dan dinding *kavitas* .

Bahan komposit yang digunakan resin komposit *flowable* karena mengandung monomer adhesif disebut sebagai *glycerol phosphate dimethacrylate* monomer (GPDM) yang merupakan kelompok fungsional *phosphate*. GPDM monomer adhesif berfungsi sebagai bahan *coupling agent* dan mempunyai kelompok asam fosfat yang berperan sebagai *etsa* sehingga akan menghasilkan ikatan kimiawi dengan elemen logam.

2. Kelebihan dan Kekurangan Resin Komposit

Kelebihan *resin* komposit adalah bahannya tidak berbahaya/tidak mengandung merkuri, juga dapat dipergunakan pada gigi posterior, mempunyai warna resin komposit yang sewarna dengan gigi, memilik sifat mekanik dan fisik cukup baik. Selain itu, bahan ini dapat digunakan pada gigi anterior maupun posterior, memiliki warna yang menyerupai gigi asli, serta menunjukkan sifat mekanik dan fisik yang baik untuk mendukung fungsi mastikasi.

Namun demikian, resin komposit juga memiliki beberapa kekurangan. Bahan ini berpotensi mengalami perubahan warna seiring dengan pemakaian jangka panjang, serta dapat mengalami pengerutan selama proses polimerisasi. Selain itu, resin komposit memiliki ketahanan aus yang lebih rendah dibandingkan logam atau porselen, sehingga penggunaannya perlu disesuaikan dengan kondisi oklusal dan area tekanan kunyah pasien.

3. Indikasi dan Kontraindikasi Resin Komposit

Resin komposit diindikasikan untuk restorasi gigi anterior maupun posterior, terutama karena perkembangan sifat mekanisnya yang semakin baik. Namun demikian, resin komposit memiliki beberapa kontraindikasi, antara lain pada daerah dengan tekanan pengunyahan yang tinggi, pada pasien dengan insidensi karies yang tinggi, serta pada pasien yang memiliki sensitivitas terhadap material komposit. keberhasilan perlekatan resin komposit sangat bergantung pada isolasi yang baik dari kontaminasi saliva[47].

E. *Alloy*

Alloy merupakan campuran antara logam dan non-logam. Salah satu logam yang sering digunakan dalam pembuatan *alloy* adalah nikel-kromium (NiCr). Bahan ini banyak diaplikasikan sebagai *retainer* pada gigi tiruan cekat karena memiliki kekuatan perlekatan yang tinggi terhadap semen *resin*. Selain itu, kombinasi nikel dan kromium menghasilkan *alloy* dengan ketahanan korosi, serta daya tahan terhadap suhu tinggi.

1. Sifat-Sifat Nikel-Kromium

Nikel-kromium merupakan paduan logam yang banyak digunakan dalam kedokteran gigi untuk kerangka gigi tiruan cekat maupun lepasan karena memiliki kombinasi sifat mekanis dan ketahanan korosi yang baik. Paduan ini memiliki kekuatan tarik dan kekerasan yang tinggi, sehingga memberikan stabilitas struktural yang memadai pada restorasi berukuran tipis. Kandungan kromium (biasanya 11–27%) berfungsi membentuk lapisan pasif oksida kromium pada permukaan logam, yang memberikan ketahanan korosi serta meningkatkan integrasi dengan porselen pada restorasi berlapis porselen[51]. Paduan Ni-Cr juga mempunyai titik lebur yang lebih rendah dibandingkan paduan Co-Cr, sehingga lebih mudah diproses dalam teknik pengecoran[52].

Selain itu, Ni-Cr memiliki modulus elastisitas yang tinggi, menjadikannya cukup kaku untuk mendukung struktur jembatan atau rangka gigi tiruan. Secara biologis, kromium membantu meningkatkan biokompatibilitas, meskipun nikel dapat menimbulkan reaksi alergi pada sebagian individu yang sensitif[53]. Paduan ini juga menunjukkan ketahanan aus yang baik, kemampuan dipoles, serta retensi fusi porselen yang stabil, sehingga sering digunakan untuk restorasi metal-ceramic.

2. Kelebihan dan Kekurangan

a. Kelebihan

Keuntungan nikel kromium adalah komponen yang tahan karat, ringan, dan tidak mudah patah

b. Kekurangan

Kekurangannya adalah NiCr (nikel kromium) sering menyebabkan reaksi alergi pada penggunanya. Hal ini diakibatkan karena NiCr memiliki sifat korosi dan tingkat oksidasi yang tinggi, yang dapat menyebabkan dermatitis pada penggunanya. Pada pasien yang menggunakan gigi tiruan jembatan, secara signifikan terjadi peningkatan ion nikel pada cairan gingivanya[53].

F. Keterkaitan *Alloy* dan Komposit (Sistem Bonding)

Keberhasilan *Maryland bridge Alloy*-Komposit sangat bergantung pada ikatan kimiawi, yang dicapai melalui penggunaan *Metal Primer* atau komposit yang mengandung monomer fosfat (seperti GPDM atau MDP monomer), yang berikatan dengan oksida logam pada permukaan NiCr[54].

Penggabungan a*lloy* dan komposit memberikan kekuatan mekanis dan estetika. *Alloy* (seperti NiCr) memiliki ketahanan korosi tinggi dan retensi baik terhadap semen resin[55]. Komposit berfungsi memperbaiki tampilan pontik dengan warna menyerupai gigi alami[56].

G. Pemilihan Gigi Premolar Rahang Atas sebagai Studi Kasus

Gigi premolar rahang atas dipilih karena memiliki beban kunyah moderat dan area enamel lingual yang luas, memudahkan retensi sayap logam.

1. Anatomi Gigi Premolar Satu Rahang Atas

Premolar pertama maksila memiliki dua akar dan dua cusp (bukal dan palatal) yang membantu fungsi pengunyahan dan estetika wajah[57]. Permukaan lingualnya yang datar ideal untuk retensi sayap logam *Maryland bridge*[31].

Dengan demikian, pemahaman anatomi dan morfologi gigi premolar rahang atas menjadi faktor penting dalam menentukan keberhasilan klinis *Maryland bridge*, baik dari segi fungsi, estetika, maupun ketahanan adhesi.

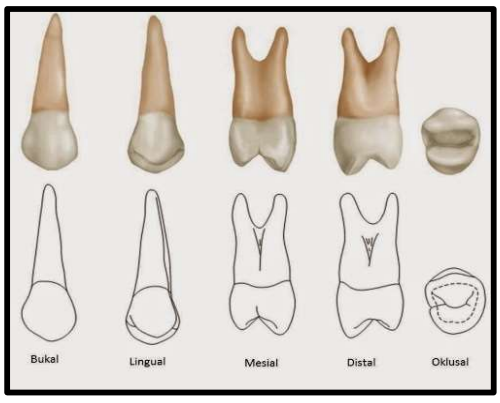

Gambar 2.11 Gigi Premolar Satu Rahang Atas
Sumber : Dentias (2014)

H. Prosedur Kerja

Adapun tahap pembuatan Gigi Tiruan *Maryland Bridge* Premolar Satu Kanan Rahang Atas dengan Menggunakan *Alloy* Komposit adalah sebagai berikut:

1. Penerimaan Model Kerja

   Model kerja merupakan replika anatomi gigi dan jaringan sekitarnya yang diperoleh melalui proses pencetakan, mencakup daerah ridge serta bagian lain dari lengkung gigi yang berfungsi sebagai dasar dalam pembuatan gigi tiruan[58].

2. *Duplicating* Model Kerja

   Duplikasi model kerja bertujuan untuk memperoleh *master cast* yang akurat dan stabil sebagai salinan dari model asli tanpa menyebabkan kerusakan pada model utama.

3. Penanaman Model Kerja dalam Okludator

   Okludator merupakan alat mekanis yang berfungsi mensimulasikan hubungan antara rahang atas dan rahang bawah, serta meniru sebagian atau seluruh gerakan mandibula sebagaimana pada sendi temporomandibular[59].



Gambar 2.12 Okludator
Sumber : Katalog Ebay (2025)

4. Pemberian *Separating Medium* pada Model Kerja

Separating medium digunakan untuk mempermudah pelepasan pola malam dari model kerja serta mencegah terjadinya *adhesi* antara keduanya selama proses pembuatan gigi tiruan[60].



Gambar 2.13 *Separating medium*
Sumber : Katalog Mbizmarket (2023)

5. Pembuatan Pola Malam (*Wax*)

Pola malam merupakan replika awal dari restorasi yang akan diganti menjadi logam, dan digunakan untuk menentukan bentuk serta kontur yang tepat pada gigi yang telah dipreparasi.



Gambar 2.14 *Wax Blue*
Sumber : Katalog Odontomagic (2022)

6. Pemasangan *Sprue* pada Model Kerja

Sprue berfungsi sebagai saluran bagi logam cair untuk mengalir ke dalam *mould space* selama proses pengecoran. Pada prosedur ini, digunakan *sprue* dengan diameter sekitar 2,5 mm untuk memastikan aliran logam yang optimal dan mencegah cacat cor[61].

7. *Investing*

Investing merupakan proses penanaman pola malam yang telah dilekatkan pada *sprue* dan *crucible former* menggunakan bahan tanam (*investment material*). Tahapan ini bertujuan membentuk cetakan yang akurat untuk proses pengecoran logam, sehingga detail anatomi dan kontur restorasi dapat terjaga dengan baik[62].



Gambar 2.15 ***Investment material***
Sumber : Katalog Indiamart (2019)

8. Pembuangan Pola Malam (*Burning Out*)

Burning out merupakan proses pembuangan pola malam dengan cara pemanasan menggunakan *burnout furnace* untuk membentuk ruang cetakan (*mould space*). Pada tahap ini, lilin dilelehkan dan diuapkan sehingga meninggalkan rongga yang sesuai dengan bentuk restorasi yang akan dicor. Proses ini dikenal sebagai *lost wax technique* dan sangat penting untuk memastikan hasil pengecoran yang presisi[63].



Gambar 2.16 ***Burnout Furnice***
Sumber : Katalog Indiamart (2023)

9. Pengecoran Logam (*casting*)

Proses pengecoran logam (*casting*) dilakukan dengan menggunakan *centrifugal casting machine* atau *induction casting machine*. Metode ini memanfaatkan gaya sentrifugal untuk mengalirkan logam cair ke dalam cetakan sehingga mengisi seluruh *mould space* secara merata sebelum mengalami pembekuan. Teknik ini memastikan hasil pengecoran yang padat dan bebas porositas[64].



Gambar 2.17 *Induction casting Machine*
Sumber : Dentalcompare (2014)

10. *Divesting*

Divesting merupakan proses pelepasan atau pengeluaran hasil pengecoran logam dari bahan *investment* setelah proses *casting* selesai. Tahapan ini bertujuan untuk memperoleh restorasi logam yang telah terbentuk sesuai dengan pola sebelumnya tanpa merusak detail permukaannya.

11. *Sand Blasting*

Sand blasting merupakan proses pembersihan sisa bahan *investment* dari permukaan logam dengan menyemprotkan partikel *aluminium oxide* (Al_2O_3) berukuran 50–100 µm menggunakan tekanan udara tinggi. Proses

ini bertujuan untuk menghasilkan permukaan logam yang bersih, kasar, dan siap untuk tahap *bonding* atau pelapisan selanjutnya[65].



Gambar 2.18 *Sand Blasting*
Sumber: Katalog Alisa.shop (2024)

12. *Penblasting*

Penblasting berfungsi untuk menghasilkan porositas mikro pada permukaan logam guna meningkatkan retensi antara bahan komposit dan *metal coping*. Proses ini dilakukan dengan menyemprotkan partikel *aluminium oxide* (Al_2O_3) berukuran sekitar 250 µm menggunakan tekanan udara tinggi, sehingga tercipta permukaan yang kasar dan siap untuk proses *bonding*

13. *Ultrasonic Cleaner*

Ultrasonic Cleaner betujuan untuk memperoleh permukaan logam yang benar-benar bersih sehingga adaptasi lapisan *opaque* dan *dentin porcelain* dapat terjadi secara optimal[66].



Gambar 2.19 *Ultrasonic Cleaner*
Sumber : Katalog Darmasakti (2022)

14. *Bonding*

Sistem *bonding* terdiri dari tiga komponen utama, yaitu *etchant*, *primer*, dan *adhesive*, yang berfungsi meningkatkan perlekatan antara resin komposit dengan struktur gigi seperti dentin dan enamel[67].



Gambar 2.20 *Bonding*
Sumber : Katalog DentalBTC (2024)

15. *Opaque*

Aplikasi *opaque* merupakan tahap pelapisan logam dengan bahan opak untuk menutupi warna logam dasar serta meningkatkan estetika dan ikatan antara logam dan porselen atau komposit[68].



Gambar 2.21 *Opeque*
Sumber : Katalog Dentstore (2021)

16. Dentin (*body*)

Aplikasi *dentin* merupakan tahap pemberian lapisan utama yang berfungsi membentuk warna tubuh gigi (*body shade*) serta diaplikasikan di atas lapisan *opaque* untuk menghasilkan tampilan estetik yang alami.



Gambar 2.22 Dentin
Sumber : Katalog Ebay (2024)

17. *Carving*

Carving bertujuan untuk menyempurnakan bentuk anatomi gigi agar menyerupai morfologi gigi premolar satu kanan rahang atas serta memastikan hubungan oklusi yang baik. *Carving* dilakukan dengan menggunakan *micromotor.*



Gambar 2.23 ***Micromotor***
Sumber : Katalog Ebay (2025)

18. *Polishing*

Polishing merupakan tahap akhir yang bertujuan menghasilkan permukaan restorasi yang halus dan mengkilap sehingga meningkatkan estetika serta mengurangi penumpukan plak.



Gambar 2.24 ***Mesin Polishing***
Sumber : Katalog Made-in-China (2024)

BAB III

METODE PENELITIAN

A. Jenis Penelitian

Penelitian ini bersifat deskriptif laboratorik, yaitu menggambarkan tahapan prosedur pembuatan gigi tiruan cekat tipe *Maryland bridge* pada kasus kehilangan satu gigi premolar rahang atas dengan menggunakan kombinasi bahan *alloy* dan komposit. Tujuan penelitian ini adalah untuk mendeskripsikan langkah-langkah kerja, pemilihan bahan, serta hasil akhir dari segi fungsi dan estetika.

Proses pembuatan dilakukan di laboratorium teknik gigi dengan mengikuti prosedur standar pembuatan Resin-Bonded Fixed Partial Denture (RBFDP) yang menekankan prinsip minimal invasif serta penggunaan bahan adhesif modern untuk meningkatkan daya ikat antara retainer dan gigi penyangga.

B. Lokasi dan Waktu Penelitian

1. Tempat Penelitian

   Penelitian ini dilakukan di Laboratorium Teknik Gigi di RSGM Ladokgi Yos Sudarso Makassar.

2. Waktu Penelitian

   Penelitian ini dilakukan pada November-Desember 2025.

C. Fokus Penelitian

Prosedur pembuatan gigi tiruan *Maryland bridge* premolar satu rahang atas dengan menggunakan *alloy* komposit.

D. Desain Penelitian



Gambar 3.1 Model kerja
Sumber : Dokumentasi Pribadi

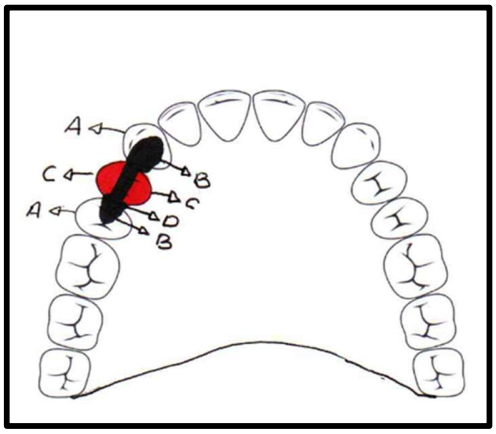

Gambar 3.1 Desain Model
Sumber : Dokumentasi Pribadi

Keterangan :

a. *Abutment*
b. *Retainer*
c. Pontik

d. Konektor

E. Alat dan Bahan

1. Alat

Alat yang digunakan meliputi :

NO	Daftar Alat Copping Logam	Gambar
1	Pisau Malam	
2	Bunsen	
3	Mesin Trimmer	
4	Caliver	

5	Okludator	
6	Lecron	
7	Bowl & spatula	
8	Micromotor	
9	Mata Bur Poles	

10	Mesin Sanblasting	
11	Vibrator	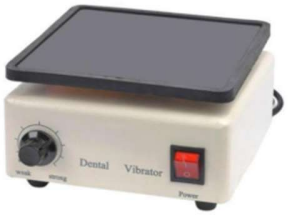
12	Casting Ring	
13	Vacum Mixer	
14	Heating Machine	

15	Induction Casting Machine	
16	Hight Speed Grender	
17	Penjepit Casting Ring	
18	Palu	
19	Mesin Poles	

Tabel 1.1 Alat Copping Logam

NO	Daftar Alat Komposit	Gambar
1	Microbrush	
2	Bur Diamond	
3	Light Curing	
4	Plastis Insterument	
5	Arteri Klem	
6	Blade Scalpel	

Tabel 1.2 Alat Komposit

2. Bahan

Bahan yang digunakan meliputi:

NO	Daftar Bahan Copping Logam	Gambar
1	Vaselin	
2	Wax Blue	
3	Sprue	
4	Spirtus	

5	Dental Investment dan Liquid	
6	Logam Nikel Kromium	
7	Pumice	
8	Artikulating Paper	

Tabel 1.3 Bahan Copping Logam

NO	Daftar Bahan Komposit	Gambar
1	Dura Polish Dia	
2	Opaque	
3	Dentin	
4	Bonding	

Tabel 1.4 Bahan Komposit

F. Kerangka Konsep/Alur Penelitian

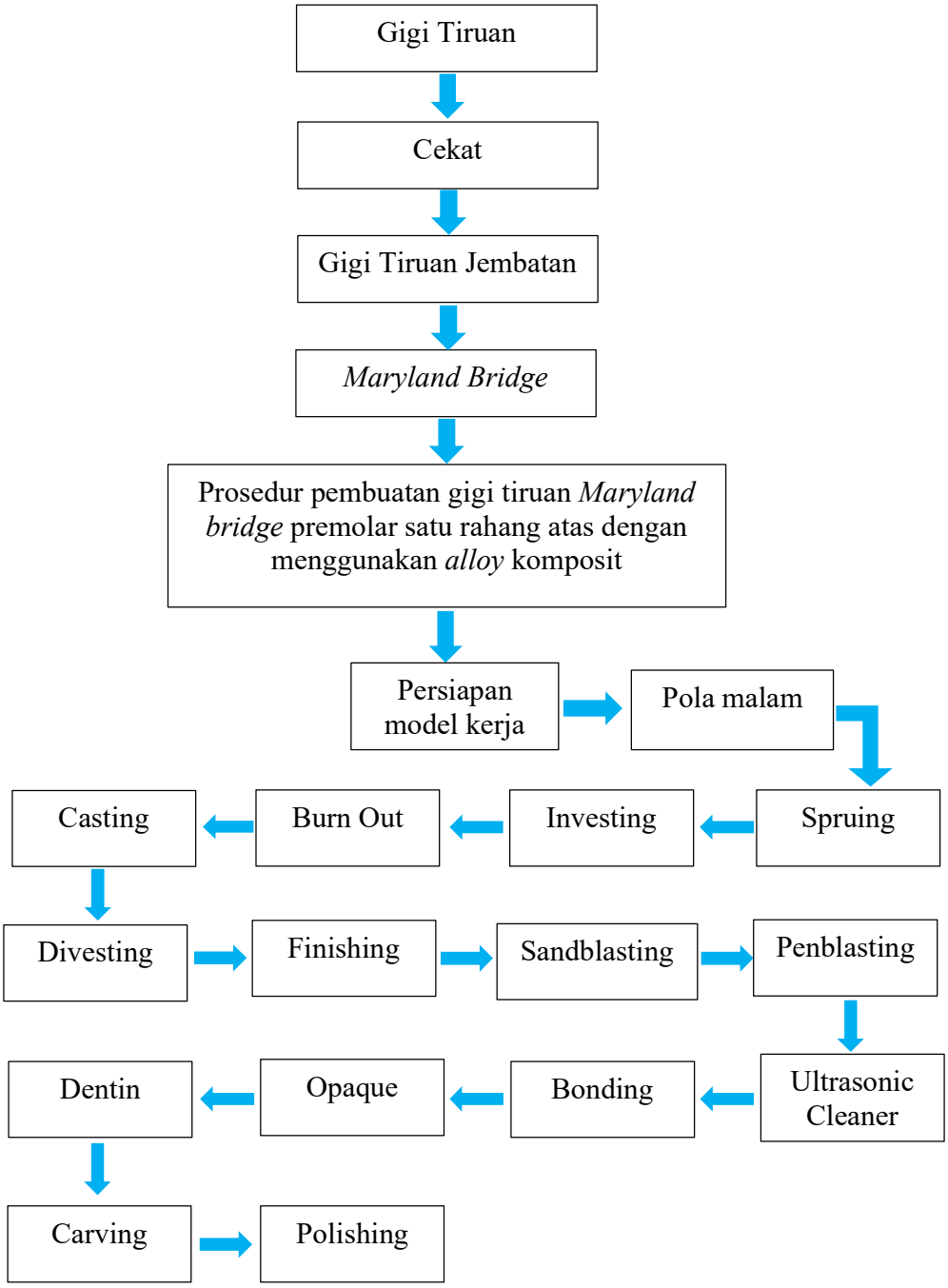

Bagan 3.1 Alur Penelitian

BAB IV

HASIL DAN PEMBAHASAN

A. Hasil

Studi model berjudul *"Prosedur Pembuatan Gigi Tiruan Maryland Bridge Premolar Satu Rahang Atas dengan Menggunakan Alloy Komposit"* ini dilakukan berdasarkan model kerja yang diperoleh dari salah satu laboratorium. Proses pembuatan gigi tiruan cekat jenis Maryland Bridge merupakan pengalaman pertama bagi penulis. Seluruh prosedur dikerjakan di Laboratorium Teknik Gigi (Labtegi) RSGM Ladokgi TNI AL Yos Sudarso.

1. Penerimaan Model Kerja

Pada tahap awal, model kerja yang diterima terlebih dahulu dilakukan pemeriksaan menyeluruh dan dibersihkan dari sisa-sisa gips yang masih menempel. Selanjutnya, model dirapikan menggunakan mesin trimmer untuk memperoleh permukaan dasar yang rata, stabil, dan sejajar. Setelah proses perapihan selesai, dilakukan perancangan desain retainer sesuai dengan rencana perawatan dan kebutuhan kasus.



a



b c

Gambar 4.1
a. Model kerja dibersihkan dari sisa gips
b. Model kerja yang di *trimmer*
c. Desain pada model kerja
Sumber : Dokumentasi Pribadi

2. Penanaman Model kerja pada Okludator

Penanaman model kerja bertujuan untuk memperoleh hubungan oklusi yang stabil antara rahang atas dan rahang bawah. Prosedur dilakukan melalui tahapan berikut:

a. Pada kedua model rahang, dibuat garis midline sebagai acuan orientasi oklusal. Midline ini penting untuk mempertahankan kesejajaran model pada saat proses mounting. Kemudian kedua model diikat dengan karet gelang agar hubungan oklusi tetap terjaga selama proses penanaman.



a b

Gambar 4.2
a. Pembuatan *midline*
b. Menetukan oklusi
Sumber : Dokumentasi Pribadi

b. Bagian dasar model kemudian dibuatkan retensi sebagai pengunci mekanis bagi gips.



Gambar 4.3
Retensi pada Model kerja
Sumber : Dokumentasi Pribadi

c. Model dimasukkan ke okludator untuk memperkirakan volume ruang gips yang diperlukan. Setelah itu model kembali dilepaskan untuk proses pengisian gips.



Gambar 4.4
Penentuan *midline* pada okludator
Sumber : Dokumentasi Pribadi

d. *Gips* dimasukan kedalam *bowl* dan diberikan sedikit air lalu diaduk dengan menggunakan spatula.



Gambar 4.5
Pengadukan *gips*
Sumber : Dokumentasi Pribadi

e. Adonan *gips* dituang pada lengan rahang bawah okludator, kemudian model kerja diletakkan dengan posisi *midline* okludator berhimpit dengan *midline* model kerja dan bidang oklusal sejajar dengan *glass plate*. Setelah *gips* mengeras, permukaan dirapikan. Selanjutnya, model kerja rahang atas dipasang pada bagian atas okludator, ditunggu hingga setting, kemudian dirapikan.



a b

Gambar 4.6
a. Penanaman modelkerja rahang bawah
b. Penanaman model kerja rahang atas
Sumber : Dokumentasi Pribadi

3. Membuat Pola Malam Pada Model Kerja

Pola malam dibuat menggunakan *blue inlay wax* dengan teknik *indirect waxing* yaitu pembentukan pola secara bertahap dan berlapis. Sebelum pembuatan pola, permukaan model kerja diolesi *separating medium* untuk memudahkan pelepasan pola malam tanpa menyebabkan distorsi.

Pada gigi kaninus kanan dan premolar dua kanan yang telah dipreparasi, dibentuk wax pattern sesuai anatomi gigi. Sayap abutmen dibuat dengan lebar ±7,5 mm dan ketebalan 0,3–0,5 mm agar memberikan retensi optimal tanpa mengganggu ruang oklusal.

Pada area edentulous, dibentuk pontik berdasarkan anatomi premolar satu rahang atas. Bagian bukal dikurangi maksimal 2 mm untuk ruang komposit. Pontik yang digunakan adalah tipe *ridge lap*, yaitu pontik yang memberikan kontak minimal pada mukosa di bagian bukal namun bebas di bagian palatal untuk memudahkan kebersihan. Kontak oklusal tetap dijaga agar mendukung fungsi kunyah.



a b

Gambar 4.7
a. Pemberian separato
b. Pola malam
Sumber : Dokumentasi Pribadi

4. Pemasangan *Sprue*

Setelah tahap pembuatan pola malam selesai, dilanjutkan dengan pemasangan sprue. Sprue sepanjang ±1,5 mm dilekatkan pada pontik

menggunakan tetesan wax agar menempel dengan baik. Pola malam kemudian ditempatkan pada crucible former dengan cara meneteskan wax pada bagian tengah crucible sebagai perekat.

Pada laboratorium tempat penulis melakukan pembuatan, crucible former telah tersedia, sehingga tidak perlu dibuat dari wax. Selanjutnya, casting ring diletakkan di atas crucible former, dan bagian luar casting ring difiksasi menggunakan malam untuk mencegah keluarnya bahan investasi saat proses investing.

Sprue wax yang digunakan berdiameter 2,5–3 mm, dan harus dipasang pada bagian pola yang paling tebal. Sambungan sprue dibuat halus tanpa sudut tajam, dengan jarak pola malam terhadap dinding dan tepi atas casting ring sekitar 6 mm.



Gambar 4.8
Pemasangan *sprue*
Sumber : Dokumentasi Pribadi

5. *Investing*

Pola malam selanjutnya akan dimasukan kedalam *casting ring.*

a. Investing dilakukan menggunakan *phosphate bonded investment* yang memiliki ketahanan panas tinggi dan cocok untuk pengecoran logam.



Gambar 4.9
Bahan *investment*
Sumber : Dokumentasi Pribadi

b. Bahan *investment* diaduk menggunakan *bowl* dan *spatula* hingga homogen, kemudian dimasukkan ke dalam *vacum mixer* untuk menghilangkan gelembung udara yang dapat menyebabkan porositas dan memperoleh campuran yang lebih padat serta rata.



Gambar 4.10
Pengadukan *investment*
Sumber : Dokumentasi Pribadi

c. Kemudian bahan tersebut dituang ke dalam casting ring dengan cara melapisi (paint on) pola malam terlebih dahulu menggunakan kuas**,**



Gambar 4.11
Paint on
Sumber : Dokumentasi Pribadi

d. Setelah tahap pelapisan selesai, seluruh adonan bahan *investmen* dituangkan perlahan ke dalam *casting ring* di atas vibrator**.** Penuangan dilakukan dari satu sisi untuk menghindari terjebaknya gelembung udara dan memastikan bahan investasi mengalir merata menutupi seluruh permukaan pola malam



Gambar 4.12
Investing
Sumber : Dokumentasi Pribadi

e. Bahan tanam dibiarkan hingga *setting time,* kemudian sisa bahan tanam dibersihkan.



Gambar 4.13
Menunggu *seting time*
Sumber : Dokumentasi Pribadi

6. Pembuangan Pola Malam (*Burning Out*)

Setelah bahan investasi mencapai setting time**,** crucible former dilepas. Selanjutnya dilakukan pembuangan pola malam menggunakan alat *burnout furnace*. Casting ring kemudian dimasukkan ke dalam burnout furnace dari suhu kamar dan dipanaskan secara bertahap hingga mencapai temperatur 900°C untuk memastikan seluruh pola malam tereliminasi sempurna.



Gambar 4.14
Burn out
Sumber : Dokumentasi Pribadi

7. Pengecoran Logam (*Casting)*

Pengecoran logam dilakukan dengan menggunakan *Induction casting Machine,* langkah-langkah yang harus dilakukan adalah sebagai berikut :

a. Pengecoran logam Ni-Cr menggunakan *Induction Casting Machine* diawali dengan persiapan *casting ring* yang telah melalui proses burnout. Cetakan dipanaskan dalam furnace hingga mencapai suhu sekitar 900–950 °C dan dipertahankan pada suhu tersebut sampai waktu pengecoran untuk mencegah pembekuan dini logam saat memasuki cetakan.

b. Mesin kemudian diatur sesuai karakteristik alloy Ni-Cr, dengan suhu peleburan berkisar antara 1.350–1.450 °C dan waktu pemanasan sekitar 30–60 detik hingga logam meleleh sempurna. Setelah suhu leleh tercapai, sistem pengecoran diaktifkan sehingga logam cair terdorong masuk ke dalam cetakan melalui gaya tekanan mesin.

c. Setelah proses pengecoran selesai, *casting ring* dibiarkan mendingin pada suhu ruang selama kurang lebih 10–15 menit sebelum dilakukan divesting. Bahan tanam kemudian dilepaskan dan hasil pengecoran dibersihkan dari sisa investment serta lapisan oksida.




a b

Gambar 4.15
a. *Casting ring* diambil dari *burnout furnice*
b. Logam dicairkan dalam mesin induksi
Sumber : Dokumentasi Pribadi

8. Divesting

Setelah proses casting selesai dan casting ring tidak lagi panas, hasil casting dikeluarkan dengan bantuan palu. Sisa bahan investment yang masih menempel dibersihkan menggunakan mesin *sandblast* hingga permukaan logam benar-benar bersih.



Gambar 4.16
Sandblasting
Sumber : Dokumentasi Pribadi

9. *Finishing*

a. *Sprue* dipotong dengan menggunakan *carborundum disc* yang dipasang pada *high speed grinder.*



a b

Gambar 4.17

a. Pemotongan sprue dengan mesin grender
b. Hasil potongan mesin grender
Sumber : Dokumentasi Pribadi

b. Metal bridge dibersihkan dari gelembung dengan *stone* bur kecil, kemudian dilakukan *fitting* pada model kerja dan dirapikan menggunakan diamond dan *stone* bur hingga *retainer* mencapai ketebalan ±0,3 mm.



Gambar 4.18
Pengukuran ketebalan *Retainer* menggunakan *caliper*
Sumber : Dokumentasi Pribadi

c. Sebelum pengaplikasian komposit, *bridge* metal di *penblast* terlebih dahulu. Penblast dilakukan untuk membuat pori-pori pada permukaan logam agar meningkatkan perlekatan antara metal bridge dan bahan komposit, dengan menyemprotkan partikel bertekanan udara secara terarah pada bagian pontik dan retainer.



Gambar 4.19
Penblasting
Sumber : Dokumentasi Pribadi

d. Bridge metal dibersihkan menggunakan *ultrasonic cleaner* dengan air mineral selama 3–5 menit, kemudian diambil menggunakan arteri clamp.



Gambar 4.20
Ultrasonic cleaner
Sumber : Dokumentasi Pribadi

10. Aplikasi Komposit

Pada prosedur komposit, pengaplikasian komposit menggunakan alat dental *instrument*.

a. Mengaplikasi *opeque* komposit

Aplikasi *opaque* dilakukan pada bagian permukaan *buccal coping* dengan ketebalan *opeque* sekitar 0,3 mm, kemudian dilakukan

penyinaran menggunakan alat *light-cure* selama 3-5 menit untuk mengeraskan komposit.



a



b



c

Gambar 4.21
a. Aplikasi *opeque* tahap 1
b. Light curing
c. Aplikasi *opeque* tahap 2
Sumber : Dokumentasi Pribadi

b. Mengaplikasi Dentin (*body*) komposit

Setelah tahap pengaplikasian *opaque* selesai, selanjutnya dilakukan aplikasi *dentin* dengan ketebalan ±0,5 mm hingga lapisan opaque tidak terlihat. Proses aplikasi dentin dilakukan pada bagian *buccal coping* secara bertahap dari area servikal ke arah insisal sambil membentuk kontur gigi, kemudian dilakukan penyinaran menggunakan *light cure.*



a b

Gambar 4.22
a. Aplikasi *dentin* tahap 1
b. Aplikasi *dentin* tahap 2
Sumber : Dokumentasi Pribadi

c. Aplikasi Transparan komposit

Lapisan transparan diaplikasikan pada bagian *buccal* untuk menyerupai tampilan gigi asli, kemudian dilakukan penyinaran akhir menggunakan *light cure*. Setelah itu, dilanjutkan dengan prosedur finishing**.**



a b

Gambar 4.23
a.Aplikasi transparant
b. Light curing
Sumber : Dokumentasi Pribadi

11. *Finishing*

Setelah aplikasi transparan selesai, tahap selanjutnya dilakukan prosedur *finishing* dengan menggunakan *stone* bur dan *diamond* bur.



a b

Gambar 4.24
a. *Finishing* pada metal
b. *Finishing* pada komposit
Sumber : Dokumentasi Pribadi

12. *Polishing*

Tahap polishing dilakukan pada bagian *metal* dan komposit**.** Pemolesan pada *metal* menggunakan sikat hitam dengan bahan *pumice* yang ditambahkan sedikit air, kemudian dilanjutkan dengan sikat putih menggunakan bahan P_2O_3 yang juga ditambahkan sedikit air. Pemolesan pada komposit dilakukan dengan *micromotor* menggunakan bahan *rubber* dan *dura-polish dia*. Proses ini dilakukan secara berulang hingga diperoleh hasil permukaan yang halus dan mengilap.




a b

Gambar 4.25
a. *Polishing* pada metal menggunakan *pumice*
b. Polishing* pada metal *P2O3
Sumber : Dokumentasi Pribadi




c d

Gambar 4.26
c. *Polishing* komposit menggunakan *rubber*
d. *Polishing* komposit menggunakan sikat putih
Sumber : Dokumentasi Pribadi

13. Hasil akhir

Setelah proses pembuatan Gigi Tiruan *Maryland Bridge* didapatkan hasil sebagai berikut:

1. Titik kontak proximal dan oklusi gigi baik.
2. Warna yang di hasilkan sesuai.

3. Permukaan gigi halus dan mengkilap.
4. *Fitting margin* pada model kerja cukup baik.
5. Pada permukaan oklusal tidak mengkilap.



a



b



c

Gambar 4.27
a. Tampak dari *buccal*
b. Tampak dari oklusal
c. Tampak dari Bucal
Sumber : Dokumentasi Pribadi

B. Pembahasan

Gigi Tiruan Jembatan (GTJ) merupakan salah satu jenis gigi tiruan sebagian cekat yang digunakan untuk menggantikan gigi yang hilang dengan cara menempatkan pontik yang dicekatkan pada gigi penyangga melalui retainer. Pada kasus kehilangan satu gigi, khususnya di regio anterior dan premolar, salah satu desain GTJ yang sering digunakan adalah gigi tiruan cekat resin-retainer atau *Maryland bridge*.

Restorasi ini memiliki keunggulan utama berupa kebutuhan preparasi yang minimal pada gigi penyangga, sehingga jaringan keras gigi yang masih sehat dapat dipertahankan semaksimal mungkin. Oleh karena itu, *Maryland bridge* sering dipilih sebagai restorasi yang bersifat konservatif dan relatif aman bagi gigi penyangga.

Keberhasilan *Maryland bridge* sangat bergantung pada kualitas dan luas permukaan email yang digunakan sebagai area perlekatan. Prinsip utama dari desain restorasi ini adalah memaksimalkan daya lekat pada email tanpa mengganggu estetik maupun kesehatan jaringan periodontal.

Pada kasus kehilangan gigi premolar satu rahang atas, faktor estetik menjadi salah satu pertimbangan penting karena daerah ini masih terlihat saat pasien berbicara atau tersenyum. Resin komposit merupakan bahan restorasi yang banyak

digunakan karena memiliki warna yang menyerupai gigi alami serta mampu memberikan hasil estetik yang baik. Selain itu, resin komposit memiliki kemampuan adhesi yang tinggi terhadap struktur gigi.

Hasil pada kasus ini dapat dibandingkan dengan beberapa penelitian sebelumnya yang membahas keberhasilan dan kegagalan Maryland bridge berdasarkan desain, bahan, serta teknik yang digunakan. Sejumlah studi melaporkan bahwa faktor utama yang memengaruhi keberhasilan restorasi resin-bonded fixed dental prostheses adalah desain retainer dan luas perlekatan pada email gigi penyangga.

Thoma et al. (2017) "*Review Of The Survival And Complication Rates Of Resin-Bonded Fixed Dental Prostheses After A Mean Observation Period Of At Least 5 Years*" dan Santos et al. (2023) "*The Success Rate of the Adhesive Partial Fixed Prosthesis after Five Years*" melaporkan bahwa kegagalan paling sering ditemukan berupa terlepasnya retainer akibat kegagalan adhesi, sedangkan fraktur rangka relatif jarang terjadi. Temuan tersebut sejalan dengan kasus ini, di mana perhatian utama difokuskan pada perencanaan preparasi minimal yang tetap mempertahankan enamel serta meningkatkan retensi, khususnya pada permukaan palatal gigi penyangga.

Dari sisi bahan rangka, Tanoue et al. (2021) "*Longevity of Resin-Bonded Fixed Partial Dentures Made of Metal Alloys: A Review of the Literature*" dan Shimizu et al. (2013) "*ScienceDirect The Current Status of the Design of Resin-Bonded Fixed Partial Dentures , Splints and Overcastings*" melaporkan bahwa alloy berbasis nikel-kromium

masih menunjukkan performa klinis yang baik dalam jangka panjang karena memiliki kekuatan mekanik yang tinggi dan ketahanan terhadap deformasi.

Hal ini menjadi pembanding dengan restorasi berbasis fiber-reinforced composite yang menurut beberapa penelitian menunjukkan tingkat keberhasilan yang bervariasi dan sangat bergantung pada teknik klinis serta laboratoris.

Pada kasus ini, pemilihan rangka logam nikel-kromium dinilai lebih sesuai untuk menopang beban kunyah pada regio premolar rahang atas, sehingga secara biomekanik dianggap lebih stabil dibandingkan alternatif non-logam tertentu.

Dari aspek estetik, beberapa penelitian seperti Morón-Conejo et al. (2025) "*Esthetic and Functional Rehabilitation: Retreatment of Anterior Fixed Dental Prothesis With Biologically Oriented Preparation Technique and Digital Workflow*" dan Panyasuksri et al. (2025) "*Clinical Efficacy of Anterior Ceramic Materials in Resin-Bonded Fixed Dental Prostheses with Different Bridge Designs—A Systematic Review and Meta-Analysis. Prosthesis*" melaporkan bahwa Maryland bridge berbahan keramik, khususnya zirconia, mampu memberikan hasil estetik yang sangat baik dengan warna dan translusensi yang menyerupai gigi alami. Namun, penggunaan bahan tersebut memerlukan teknologi CAD/CAM dan proses sintering yang kompleks, sehingga berdampak pada biaya perawatan yang lebih tinggi.

Berbeda dengan pendekatan tersebut, pada kasus ini digunakan kombinasi rangka logam dengan pelapisan resin komposit pada bagian bukal pontik. Pendekatan ini dinilai lebih sederhana dan ekonomis, namun tetap mampu memberikan hasil estetik

yang dapat diterima, sebagaimana juga dilaporkan oleh Bukhari et al. (2022) "*Advantages And Disadvantages of Cantilever Bridges. Int J Community Med Public Heal*", terutama pada pasien dengan pertimbangan biaya.

Terkait aspek biokompatibilitas, Pratiwi et al. (2024) "*Exploration of Metal Ion Release from Nickel-Chromium Denture Material: The Role of Saliva pH and Immersion Duration*" dan Benea et al. (2022) "*Corrosion Assessment of Nickel - Base - Dental Alloys in Ringer Biological Solution Studied by Electrochemical Techniques*" melaporkan adanya potensi pelepasan ion logam dari alloy nikel-kromium yang dapat memicu reaksi hipersensitivitas pada individu tertentu, khususnya pada lingkungan oral yang bersifat asam. Hal ini menjadi pembeda dibandingkan dengan bahan zirconia yang bersifat lebih inert secara biologis.

Namun demikian, Sumitro (2020) "*Pengaruh Surface Treatment dan Semen Resin pada Logam Ni-Cr Terhadap Kekuatan Lekat Geser dan Tipe Kegagalan Jembatan Adhesif*" menyatakan bahwa penggunaan alloy nikel-kromium masih dapat diterima secara klinis selama tidak terdapat riwayat alergi logam pada pasien dan prosedur dilakukan sesuai standar.

Dari sisi teknik laboratoris, Kanitkar et al. (2020) "*Analyse The Effect Of Different Investment Techniques And Pattern Materials On Surface Roughness Of Raw Ni-Cr Castings - An In Vitro Study*" dan Ansarifard et al. (2022) "*Comparing Castability of Nickel-Chromium, Cobalt-Chromium, and NonPrecious Gold Color Alloys, Using two Different Casting Techniques*" melaporkan bahwa desain rangka

Maryland bridge yang relatif tipis berpotensi menimbulkan kendala pada tahap wax-up, pelepasan pola malam, serta finishing dan polishing. Kondisi ini juga ditemukan pada kasus ini, sehingga dilakukan penyesuaian berupa peningkatan penggunaan separating medium serta pemolesan logam secara selektif untuk menjaga bentuk retainer dan kualitas permukaan restorasi.

Dengan demikian, kasus ini menunjukkan kesesuaian dengan temuan literatur sekaligus memberikan gambaran pembeda dalam pemilihan bahan dan pendekatan estetik yang lebih ekonomis namun tetap fungsional.

BAB V

KESIMPULAN DAN SARAN

A. Kesimpulan

Berdasarkan tujuan penulisan serta hasil pembahasan pada kasus pembuatan gigi tiruan *Maryland bridge* premolar rahang atas dengan menggunakan *alloy* komposit, dapat disimpulkan bahwa prosedur pembuatan restorasi tersebut dapat dilaksanakan melalui tahapan klinis dan laboratoris yang sistematis dan terkontrol. Setiap tahapan, mulai dari perencanaan desain, preparasi gigi penyangga yang bersifat minimal, pencetakan, pembuatan rangka, hingga *finishing* dan *polishing*, memiliki peran penting dalam menentukan keberhasilan restorasi.

Penggunaan bahan *alloy* komposit sebagai rangka *Maryland bridge* menunjukkan karakteristik mekanik yang cukup baik, khususnya dalam hal kekuatan dan stabilitas, sehingga mampu menopang beban kunyah pada regio premolar rahang atas. Kombinasi rangka *alloy* dengan pelapisan resin komposit pada bagian bukal pontik juga memberikan keuntungan dari segi estetik, terutama pada area yang masih berada dalam zona senyum, tanpa mengurangi fungsi restorasi secara keseluruhan.

Hasil evaluasi restorasi menunjukkan bahwa *Maryland bridge* dengan *alloy* komposit pada kasus kehilangan satu gigi premolar rahang atas mampu memberikan fungsi pengunyahan yang memadai, hasil estetik yang dapat diterima, serta

kenyamanan bagi pasien. Dengan demikian, *Maryland bridge* berbahan *alloy* komposit dapat menjadi salah satu pilihan restorasi yang rasional dan aplikatif, khususnya pada kasus kehilangan satu gigi premolar rahang atas dengan pertimbangan kekuatan, estetik, dan biaya.

B. Saran

Berdasarkan hasil penulisan ini, penulis memberikan beberapa saran sebagai berikut:

1. Bagi institusi pendidikan, diharapkan prosedur pembuatan *Maryland bridge* dengan bahan *alloy* komposit dapat dijadikan sebagai salah satu materi praktik laboratorium untuk meningkatkan keterampilan mahasiswa di bidang gigi tiruan cekat.
2. Bagi teknisi gigi, disarankan untuk selalu memperhatikan ketelitian pada setiap tahapan prosedur, khususnya pada desain retainer, proses *sandblasting/penblasting*, serta aplikasi sistem bonding, guna memperoleh daya rekat dan hasil akhir yang optimal.
3. Bagi peneliti selanjutnya, disarankan untuk melakukan penelitian lanjutan dengan evaluasi klinis pada pasien serta membandingkan berbagai jenis material kerangka dan bahan estetik, sehingga dapat diperoleh data yang lebih komprehensif mengenai keberhasilan jangka panjang *Maryland bridge*.

DAFTAR PUSTAKA

1. Chotimah C, Amiruddin M, Utama MD, Hasanuddin NR, Anggriany N. Pengaruh Kehilangan Gigi Posterior terhadap Gangguan Temporomandibular Joint (TMJ) pada Pasien di RSIGM FKG UMI. Sinnun Maxillofac J. 2023;5(01):16–23.

2. Sachio Tsuchida TN. Recent Clinical Treatment and Basic Research on the Alveolar Bone. 2023;

3. Kaurani P, Kakodkar P, Bhowmick A, Samra RK, Bansal V. Association of Tooth Loss and Nutritional Status in Adults: an Overview of Systematic reviews. BMC Oral Health. 2024;24(1):1–12.

4. Gabriela D, Lupu CI, Vasluianu RI, Ioanid N, Butnaru OM, Baciu E raluca. A Contemporary Review of Clinical Factors Involved in Speech-Perspectives from a Prosthodontist Point of View. 2023;1–14.

5. Pascu L, Haiduc RS, Almășan O, Leucuța DC. Occlusion and Temporomandibular Disorders: A Scoping Review. Med. 2025;61(5):1–18.

6. Article O. Emotional, Behavioral, and Social Effects of Anterior Tooth Loss: a Cross-Sectional Study. 2021;24(2):1–7.

7. Aini Ulin Na'mah, Sumanto D, Bakhtiar DA, Lukita S. Edukasi Pada Lansia Yang Mengalami Kehilangan Gigi Sebagai Antisipasi Adanya Potensi Gangguan Personal. 2022;1(4):13–7.

8. Linda M, Osman M, Lim TW, Chang H chih, Radzi A, Ghani A, et al. Structural Integrity of Anterior Ceramic Resin-Bonded Fixed Partial Denture : A Finite Element Analysis Study. 2023;

9. Albaqawi AH, Aljanakh MD, Alshammari BN, Alshammari MA, Alshammari RH, Alshammari GD, et al. Quality of Fixed Dental Prostheses and Patient Satisfaction in a Sample From Saudi Arabia. Cureus. 2023;15(12).

10. Tangngamsakul B. Resin-bonded fixed partial denture. Chulalongkorn Univ Dent J. 2007;30(2):189–204.

11. Habibzadeh S, Khamisi F, Mosaddad SA. Full-Ceramic Resin-Bonded Fixed Dental Prostheses : A Systematic Review. 2024;

12. Shimizu H, Kawaguchi T, Takahashi Y. ScienceDirect The Current Status of the Design of Resin-Bonded Fixed Partial Dentures , Splints and Overcastings. Jpn Dent Sci Rev [Internet]. 2013;(August 2014). Available from: http://dx.doi.org/10.1016/j.jdsr.2013.10.003

13. Kanojia EM, Bhoyar A, Dubey SA, Sathe S, Khubchandani SR. Rehabilitation of Congenitally Missing Bilateral Incisors With the Maryland Bridge: A Case Report. Cureus. 2024;16(4).

14. Dimitrova M, Vlahova A, Hristov I, Kazakova R. Bonding Efficiency between Artificial Teeth and Denture Base in CAD/CAM and Conventional Complete Removable Dentures. Materials (Basel). 2024;17(13):1–19.

15. Mendes JM, Bentata ALG, De Sá J, Silva AS. Survival Rates of Anterior-Region Resin-Bonded Fixed Dental Prostheses: An Integrative Review. Eur J Dent. 2021;15(4):788–97.

16. Misch CE. Contemporary Implant Dentistry. 4 Th ed. Elsevier; 2021.

17. Tanoue N, Matsumura H, Yamamori T, Ohkawa S. Longevity of Resin-Bonded Fixed Partial Dentures Made of Metal Alloys: A Review of the Literature. J Prosthodont Res. 2021;65(3):267–72.

18. Ranjbar Motlagh S, Alirezaei Z, Parvizi S. Perspective Chapter: Metal Matrix Composites for Biomedical Applications – Design, Processing, and Performance. 2024;

19. Raeisosadat F, Ghavam M, Hasani Tabatabaei M, Arami S, Sedaghati M. Bond Strength of Resin Cements to Noble and Base Metal Alloys with Different Surface Treatments. J Dent (Tehran) [Internet]. 2014;11(5):596–603. Available from:http://www.ncbi.nlm.nih.gov/pubmed/25628687%0Ahttp://www.pubmedcentral.nih.gov/articlerender.fcgi?artid=PMC4290780

20. Handayani D, Pallalo UD. Gaya Hidup dan Pemilihan Jenis Gigi Tiruan pada Masyarakat Makassar. J Penelit Kesehat "SUARA FORIKES" (Journal Heal Res "Forikes Voice"). 2022;13(0):171–4.

21. Morón-Conejo B, Gil A, Bonfanti-Gris M, Salido MP, Martínez-Rus F. Esthetic and Functional Rehabilitation: Retreatment of Anterior Fixed Dental Prothesis With Biologically Oriented Preparation Technique and Digital Workflow. J Esthet Restor Dent. 2025;37(3):761–70.

22. Hawthan M, Larsson C, Chrcanovic BR. Survival of Fixed Prosthetic Restorations on Vital and Nonvital Teeth: A Systematic Review. J Prosthodont. 2024;33(2):110–22.

23. Wahyuni S. Fixed Partial Denture: Prinsip dan Desain Klinis. Jakarta: EGC; 2020.

24. Wijaya S, Bonifacius S, Rikmasari R. Modification of Adhesive Bridge Design to Improve Retention and Good Cleansing Effect on Loss of Mandibular Molars Kennedy Class III. Indones J Prosthodont. 2023;28–33.

25. Ningsih J.R, Saskianingtyas. Zirconia dan Resin Komposit Sebagai Restorasi Indirek Pada Gigi Posterior. Zirconia Dan Resin Komposit Sebagai Restor Indirek Pada Gigi Posterior. 2021;(July):106–14.

26. Yurdagüven GY, Çiftçioğlu E, Kazokoğlu FŞ, Kayahan MB. 5-Year Clinical Performance of Ceramic Onlay And Overlay Restorations Luted With Light-Cured Composite Resin. J Dent. 2024;149(October):6–9.

27. Wijaya EN. Complex Aesthetic Rehabilitation With Lithium Disilicate Veneers; A Case Series. Int J Prosthetics. 2023;3(4):210–8.

28. Sushera FN, Oetami Sri. Dental Bridge With Modified Ridgle Lap Pontic On Anterior Loose Teeth. J Kesehat Gigi dan Mulut. 2025;7(1).

29. Sinamo S, Caesarina D, Maghfira V, Halim S. Laporan kasus: Gigi tiruan cekat. Prima J Oral Dent Sci [Internet]. 2022;5(1):63–8. Available from: http://jurnal.unprimdn.ac.id/index.php/PrimaJODS

30. Sumitro. Pengaruh Surface Treatment dan Semen Resin pada Logam Ni-Cr Terhadap Kekuatan Lekat Geser dan Tipe Kegagalan Jembatan Adhesif. Pendidik Dr Gigi Spes Prostodonsia, Fak Kedokt Gigi Univ Sumatera Utara, Medan. 2020;11–3.

31. Rosenstiel, S. F., Land, M. F., & Fujimoto J. Contemporary Fixed Prosthodontics. 6th ed. Elsevier; 2022.

32. Anusavice, K. J., Shen, C., & Rawls HR. Phillips' Science of Dental Materials. 13 th ed. Elsevier; 2024.

33. Shaarani F Al, Alaisami R. Critics Against Some Topics Included In The Book: Fundamentals Of Fixed Prosthodontics (Shillingburg HT). Int J Appl Dent Sci. 2020;6(3):656–60.

34. Panyasuksri N, Angkasith P, Yavirach A, Chaijareenont P, Saokaew S, Kanchanasurakit S. Clinical Efficacy of Anterior Ceramic Materials in Resin-Bonded Fixed Dental Prostheses with Different Bridge Designs—A Systematic Review and Meta-Analysis. Prosthesis. 2025;7(2):1–16.

35. Tiku YGS JE. Selection of Pontic Design. Makassar Dent J. 2019;8(3):135–41.

36. Bukhari MA, Fatani OH, Alrifai JA, Kabli SW, Alhomood MA, Alnomani MH, et al. Advantages And Disadvantages of Cantilever Bridges. Int J Community Med Public Heal. 2021;9(1):359.

37. Gutmann JL. The Origin of the Maryland Bridge. J Hist Dent [Internet]. 2019;67(2):110. Available from: http://www.ncbi.nlm.nih.gov/pubmed/32189627

38. Chebil M, Gassara Y, Nasri S, Harzallah B. Terminology focused on design and retention methods used for anterior resin-bonded fixed partial dentures in English literature: A scoping review. Heliyon [Internet]. 2023;9(12):e23047. Available from: https://doi.org/10.1016/j.heliyon.2023.e23047

39. Kravitz ND. The Maryland Bridge Retainer: A Modification Of a Maryland Bridge. Am J Orthod Dentofac Orthop [Internet]. 2020;157(1):128–31. Available from: https://doi.org/10.1016/j.ajodo.2019.08.007

40. Yangdol P, Kalra N, Tyagi R, Khatri A, Khandelwal D, Kulkarni S, et al. Modified Zirconia-Bonded M-Bridge For Prosthetic Rehabilitation Of Missing Anterior Tooth In a Young Adolescent. Int J Oral Heal Sci. 2023;13(1):51–4.

41. Thoma DS, Sailer I, Ioannidis A, Zwahlen M, Makarov N, Pjetursson BE. A Systematic Review Of The Survival And Complication Rates Of Resin-Bonded Fixed Dental Prostheses After A Mean Observation Period Of At Least 5 Years. Clin Oral Implants Res. 2017;28(11):1421–32.

42. Rathee M, Alam M, Divakar S, Malik S. Resin-Bonded Bridge As A Simplified Approach To Restore Missing Teeth In Esthetic Zone By Conventional And Digital Techniques. Dent Res J (Isfahan). 2022;19(1):92.

43. Chahal S, Rathee M, Malik S, Jain P, Alam M. Maryland Bridge As A Minimally Invasive Treatment Modality For Missing Anterior Teeth: A Case Report. J Dent Spec. 2022;10(2):67–9.

44. Santos MC, Azevedo L, Fonseca P, Viana PC, Araújo F, Villarinho E, et al. The Success Rate of the Adhesive Partial Fixed Prosthesis after Five Years: A Systematic Review. Prosthesis. 2023;5(1):282–94.

45. Bukhari M, Alhowig M, Al Farhah A, Ibrahim M, Alsahafi R, Ali S, et al. An Overview of Maryland Bridges and their Clinical Applications. J Healthc Sci. 2022;02(11):484–8.

46. Wasmund J, Wille S, Kern M. Influence Of The Preparation Design On The Retentive Strength Of Resin-Bonded Attachments. Clin Oral Investig. 2024;28(11):1–9.

47. Fibryanto E. Bahan Adhesif Restorasi Resin Komposit. J Kedokt Gigi Terpadu. 2020;2(1):8–13.

48. Gülek E, Kürüm M, Maden O, Kul E. Upper Incisor Loss: Maryland Bridge to Implant Aesthetics. Int Dent J. 2024;74(October):S385.

49. Pratap B, Gupta RK, Bhardwaj B, Nag M. Resin Based Restorative Dental Materials: Characteristics And Future Perspectives. Jpn Dent Sci Rev [Internet]. 2019;55(1):126–38. Available from: https://doi.org/10.1016/j.jdsr.2019.09.004

50. Demarco FF, Cenci MS, Montagner AF, de Lima VP, Correa MB, Moraes RR, et al. Longevity Of Composite Restorations is Definitely Not Only About Materials. Dent Mater. 2023;39(1):1–12.

51. Benea L, Dragus L, Mocanu D. Corrosion Assessment of Nickel - Base - Dental Alloys in Ringer Biological Solution Studied by Electrochemical Techniques. Arch Metall Mater. 2022;67(2):529–33.

52. Rathee M, Alam M, Divakar S, Malik S. Resin-Bonded Bridge As a Simplified Approach To Restore Missing Teeth in Esthetic Zone By Conventional And Digital Techniques. Dent Res J (Isfahan). 2022;19(1):92.

53. Pratiwi P, Indrastuti M, Ismiyati T. Exploration of Metal Ion Release from Nickel-Chromium Denture Material: The Role of Saliva pH and Immersion Duration. Int J Dent Med. 2024;10(2):18–30.

54. Sadeghi Y, Baneh D, Tavangar SM, Alsadat H, Basti H, Farmanbar R, et al. Research Paper: Effect of Metal primer and Adhesives on Bond Strength of Composite Resin to Nickel-chromium Alloy. J Dentomaxillofacial Radiol Surg. 2023;29(1):28–34.

55. Shaikh SA, Rai P, Aldhuwayhi S, Mallineni SK, Lekha K, Joseph AM, et al. Comparative Evaluation of Stress Acting on Abutment, Bone, and Connector of Different Designs of Acid-Etched Resin-Bonded Fixed Partial Dentures: Finite Element Analysis. Front Bioeng Biotechnol. 2022;10(April):1–13.

56. Delio Rakhmadian R. Class I Direct Composite Restoration On Molar Teeth: Case Report. J Kesehat dan Kesehat Gigi [Internet]. 2022;3(1):25–30. Available from: https://poltek-binahusada.e-journal.id/kesehatangigikendari

57. Rashid DM. Detailed Morphology of Maxillary First Premolars Following Orthodontic Extraction. J Popul Ther Clin Pharmacol. 2024;31(11):2096–100.

58. Al-Makramani BMA, Sayed ME, Al-Sanabani FA, Mattoo KA, Alqahtani NM, Alqahtani SM, et al. Comparative Evaluation of Dimensional and Occlusal Accuracy of Non-Working Antagonist Casts: A Study on Different Impression Materials and 3D Printing. Med Sci Monit. 2023;29:1–16.

59. Khmaj AB, Albeshti RM, Khmaj MR, Khmaj ZA. Articulators in Prosthodontics and Dentofacial Orthopedics. Libyan J Med Res. 2023;17(1):70–9.

60. Farah RI, Elzeky M, Alresheedi B, Al-Haj Ali SN. Evaluation Of Separating Media For Autopolymerizing Acrylic Resin Fabricated On 3D-Printed Acrylate-Based Resin Dental Casts. J Prosthet Dent. 2023;130(1):110.e1-110.e5.

61. Alallak MS, Yassen IN. Research Article Evaluation the Effect of Different Sprue Shapes on Some of the Physical and Mechanical Properties of Casting Alloys. ASIAN J Sci Technol. 2019;

62. Ali Muhsin S, Kareem Mohammed E, Nabeel Mohammed Tahir AlKhayyat F. An In-Vitro Study Effect of Adding Silica Gel on Surface Hardness of Phosphate-Bonded Investment Material. Mustansiria Dent J. 2024;20(1):14–23.

63. Kanitkar A, Kanitkar A, Sasane R, Patil S, Chopade S, Vaidya S. Analyse The Effect Of Different Investment Techniques And Pattern Materials On Surface Roughness Of Raw Ni-Cr Castings - An In Vitro Study. J Indian Prosthodont Soc. 2020;20(1):97–103.

64. Ansarifard E, Farzin M, Parlack AZ, Taghva M, Zare R. Comparing Castability of Nickel-Chromium, Cobalt-Chromium, and NonPrecious Gold Color Alloys, Using two Different Casting Techniques. J Dent. 2022;23(1):7–12.

65. Belkhode VM, Nimonkar S V, Godbole SR, Nimonkar P, Sathe S, Borle A. Evaluation of the effect of different surface treatments on the bond strength of non-precious alloy–ceramic interface: An SEM study. Tabriz Univ Med Sci [Internet]. 2019;13(3):200–7. Available from: https://doi.org/10.15171/joddd.2019.031

66. Asproudi G, Galiatsatos P, Galiatsatos A. Research on the Role of Surface Treatment of the Metal Surface on the Strength of the Metal–Ceramic Bond. J Contemp Dent Pract. 2023;24(3):188–94.

67. Bourgi R, Kharouf N, Cuevas-Suárez CE, Lukomska-Szymanska M, Haikel Y, Hardan L. A Literature Review of Adhesive Systems in Dentistry: Key Components and Their Clinical Applications. Appl Sci. 2024;14(18).

68. Rajput S, Raul S, Dhopte A, Kavitha C, Hegde P, Bhatt S. Evaluating the Impact of Oxidation Heat Treatment and Dual Opaquing Techniques on Enhancing Metal-Ceramic Bond Strength. Cureus. 2024;16(9).

LAMPIRAN

Lampiran 1 : Surat Rekomendasi Izin Penelitian

LEMBAGA PENELITIAN DAN PENGABDIAN MASYARAKAT (LPPM)
UNIVERSITAS MEGAREZKY
SK. Menristekdikti RI. No.1194/KPT/I/2018 Terakreditasi BAN PT

Kampus II : Jalan Antang Raya No. 43 Telp. 0411 - 492 401 - 496401 Fax. 496614 Website : http://universitasmegarezky.ac.id-Email: info@universitasmegarezky.ac.id

Makassar, 24 November 2025

Nomor : 107/07.091056/XI/2025
Lampiran : -
Perihal : **Rekomendasi Izin Penelitian**

Kepada
Yth : Bapak Gubernur Prov. Sulsel
Cq. Kepala UPT P2T BKPMD-PTSP

Di –
Makassar

Dengan hormat,
Dalam rangka penyelesaian tugas akhir Mahasiswa Fakultas Teknologi Kesehatan Program Studi D-III Teknik Gigi Universitas Megarezky Makassar, maka bersama ini kami mohon kiranya Bapak/Ibu berkenan menerima Mahasiswa (i) kami yang tersebut namanya di bawah ini untuk melakukan Penelitian di Instansi / wilayah kerja yang Bapak/Ibu Pimpin.

Nama	**: Rajagau**
N I M	**: B1G123037**
Judul KTI/Skripsi	**: Prosedur Pembuatan Gigi Tiruan Maryland Bridge Premolar Satu Rahang Atas Menggunakan Alloy Komposif**
Pembimbing	**: 1. Dr.Umar Dg.Palallo,A.Md.TG.,S.KM.,M.Kes**
	2. Isma Suprapti,A.Md.TG.,S.KM.,M.Kes
Tempat Penelitian	**: RSGM Ladokgi TNI AL Yos Sudarso**

Demikian surat permohonan penelitian ini, atas bantuan dan kerjasamanya diucapkan terima kasih.

Kepala LPPM

Ns. Syamsyuriyana Sabar, M.Kep
NIDN: 09 151186 02

Tembusan Kepada Yth:

1. Yang Bersangkutan
2. Arsip

Lampiran 2 : Surat Izin Penelitian

PEMERINTAH PROVINSI SULAWESI SELATAN
DINAS PENANAMAN MODAL DAN PELAYANAN TERPADU SATU PINTU
Jl.Bougenville No.5 Telp. (0411) 441077 Fax. (0411) 448936
Website : http://simap-new.sulselprov.go.id Email : ptsp@sulselprov.go.id
Makassar 90231

Nomor : **23386/S.01/PTSP/2025**
Lampiran : -
Perihal : **Izin penelitian**

Kepada Yth.
Direktur RSGM Ladokgi TNI AL Yos Sudarso Makassar

di-
Tempat

Berdasarkan surat Kepala LPPM Universitas Megarezky, Makassar Nomor : 107/07.091056/XI/2025 tanggal 24 November 2025 perihal tersebut diatas, mahasiswa/peneliti dibawah ini:

N a m a	: **RAJAGAU**
Nomor Pokok	: B1G123037
Program Studi	: Teknik Gigi
Pekerjaan/Lembaga	: Mahasiswa (D3)
Alamat	: Jl. Antang Raya No. 43, Makassar

dpmptsp PROVINSI SULAWESI SELATAN

Bermaksud untuk melakukan penelitian di daerah/kantor saudara , dengan judul :

" PROSEDUR PEMBUATAN GIGI TIRUAN MARYLAND BRIDGE PREMOLAR SATU RAHANG ATAS DENGAN MENGGUNAKAN ALLOY KOMPOSIT "

Yang akan dilaksanakan dari : Tgl. ***25 November s/d 25 Desember 2025***

Sehubungan dengan hal tersebut diatas, pada prinsipnya kami ***menyetujui*** kegiatan dimaksud dengan ketentuan yang tertera di belakang surat izin penelitian.

Demikian Surat Keterangan ini diberikan agar dipergunakan sebagaimana mestinya.

Diterbitkan di Makassar
Pada Tanggal 25 November 2025

KEPALA DINAS PENANAMAN MODAL DAN PELAYANAN TERPADU SATU PINTU PROVINSI SULAWESI SELATAN

ASRUL SANI, S.H., M.Si.
Pangkat : PEMBINA UTAMA MUDA (IV/c)
Nip : 19750321 200312 1 008

Tembusan Yth
1. Kepala LPPM Universitas Megarezky, Makassar di Makassar;
2. *Pertinggal.*

Lampiran 3 : Surat Telah Melaksanakan Penelitian

PUSAT KESEHATAN ANGKATAN LAUT
LADOKGI YOS SUDARSO

SURAT KETERANGAN
Nomor Sket/ 39 /XII/2025

Yang bertanda tangan dibawah ini:

Nama	: Dr. drg. Krisnadi Setiawan., Sp.Pros
Pangkat/ Korp/ NRP	: Letkol Laut (K) NRP 14596/P
Jabatan	: Kepala Ladokgi TNI AL Yos Sudarso

Menerangkan bahwa :

Nama	: Rajagau
NIM	: B1G123037
Tempat/Tanggal Lahir	: Bontotangnga, 28 Desember 1994
Alamat	: Komp. TNI AL Dewa Kembar Blok E6, Tamalabba, Kec. Ujung Tanah, Makassar
Program Studi	: D3 Teknik Gigi
Fakultas	: Fakultas Teknologi Kesehatan

Adalah benar bahwa yang bersangkutan telah melaksanakan Penelitian di Ladokgi TNI AL Yos Sudarso dari bulan November sd Desember 2025 dan mempunyai dedikasi dan prestasi kerja yang baik.

Demikian surat keterangan ini dibuat dengan sebenarnya untuk dipergunakan seperlunya.

Makassar, Desember 2025
Kepala Ladokgi TNI AL Yos Sudarso,

Dr. drg. Krisnadi Setiawan., Sp.Pros.
Letkol Laut (K) NRP 14596/P

Lampiran 4 : Kartu Konsultasi Bimbingan Proposal

KARTU KONSULTASI BIMBINGAN PROPOSAL

NamaMahasiswa	Pembimbing I
RAJAGAU	Dr. Umar dg. Palallo, A.Md.TG.,SKM., M.Kes
NIM : BIGI23037	NIDN : 0924088003
Program Studi : DIII Teknik Gigi	

No.	Tanggal konsultasi	Materi Konsultasi & Catatan Pembimbing	Paraf&Tanggal
1.	25/09/25	Konsul Judul / mendapatkan judul	
2.	03/10/25	Pendahuluan	
3.	18/10/25	Tinjauan pustaka dan Metodelogi	
4.	29/10/25	Lanjut proposal	

Mengetahui,
Ketua Program Studi

Dr. Umar dg Palallo,A.Md.TG.,SKM, M.Kes
NIDN. 0924088003

KARTU KONSULTASI BIMBINGAN PROPOSAL

NamaMahasiswa	Pembimbing II
RAJAGAU	Isma Surrayti, A.Md.TG.S.KM.,M.Kes
NIM : B1G123037	NIDN : 0925078201
Program Studi : DIII Teknik Gigi	

No.	Tanggal konsultasi	Materi Konsultasi & Catatan Pembimbing	Paraf&Tanggal
1.	29/09/25	- Masukkan proposal dalam amendelay. - Tambahkan teori belakangnya lagi (kurang)	
2	10/10/25	- Perbaiki penulisannya. - Tampilkan pustaka tambahkan lebih banyak tentang Maryland bridge - Lengkapi gambar yg mendukung.	
3	21/10/25	- Metode penelitian di BAB III.	
4.	30/10/25	Acc ujian proposal	

Mengetahui,
Ketua Program Studi

Dr. Umar dg Palallo,A.Md.TG.,SKM, M.Kes
NIDN. 0924088003

Lampiran 5 : Kartu Konsultasi Bimbingan Revisi Proposal

KARTU KONSULTASI BIMBINGAN REVISI PROPOSAL

NamaMahasiswa	Pembimbing I
RAJAGAU	Dr. Umar dg. Palallo. A.Md. TG., SKM, M.Kes
NIM : BI GI 23037	NIDN : 0924088003
Program Studi : DIII Teknik Gigi	

No.	Tanggal konsultasi	Materi Konsultasi & Catatan Pembimbing	Paraf&Tanggal
1.	11/11/25	BAB I - Perbaiki penulisan latar belakang	
2.	14/11/25	BAB II - Tambahkan gambar beserta sumbernya	
3.	17/11/25	- Margin dalam penulisan diperbaiki.	
4.	21/11/25	BAB III - Alur Penelitian	
5.	22/11/2025	- penambahan jurnal untuk kajian literatur review -ACC perbaikan proposal pasca ujian seminar proposal	

Mengetahui,
Ketua Program Studi

Dr. Umar dg Palallo,A.Md.TG.,SKM, M.Kes
NIDN. 0924088003

KARTU KONSULTASI BIMBINGAN REVISI PROPOSAL

NamaMahasiswa	Pembimbing II
RAJAGAU	Isma Suprapti, A.Md.TG., S.KM., M.Kes
NIM : B1 G1 23037	NIDN : 09 2507 8201
Program Studi : DIII Teknik Gigi	

No.	Tanggal konsultasi	Materi Konsultasi & Catatan Pembimbing	Paraf&Tanggal
1.	15/11/2024	Bab I. - Tujuan khusus Bab II. - Menambahkan gambar pd TP yg menunjang - Menambahkan TP tentang prosedur pembuatan - Lapiskan penulisannya.	
2.	18/11/2024	Penjelasan bahan logam yg digunakan.	
3	22/11/2024	Acc seminar proposal KTI Lanjut penelitian	

Mengetahui,
Ketua Program Studi

Dr. Umar dg Palallo,A.Md.TG.,SKM, M.Kes
NIDN. 0924088003

KARTU KONSULTASI REVISI PROPOSAL

NamaMahasiswa	Penguji
RAJAGAU	drg. Magfira, S.KG., M.Kes
NIM : BIGI23037	NIDN: 0904028302
Program Studi : DIII Teknik Gigi	

No.	Tanggalkonsultasi	MateriKonsultasi&CatatanPembimbing	Paraf&Tanggal
1.	10/11/25	Bab I: · Muatan latar Belakang. · Tujuan khusus.	
2.	14/11/25	Bab II: · Penggunaan Aplikasi Mendeley. · Sistematika Penulisan. · Margin dalam penulisan. · Penulisan Sumber gambar.	
3.	18/11/25	Bab. III: · Waktu dan Tempat Penelitian. · Tabel alat dan Bahan.	
4.	20/11/25	Sistematika Penulisan Daftar Pustaka.	
5	21/11/25	Acc untuk Lanjut ke tahap penelitian 20/11/25	

Mengetahui,
Ketua Program Studi

Dr. Umar dg Palallo, A.Md.TG.,SKM, M.Kes
NIDN. 0924088003

Lampiran 6 : Lembar Kesediaan Waktu Pembimbing Dan Penguji Proposal

	UNIVERSITAS MEGAREZKY **FAKULTAS TEKNOLOGI KESEHATAN** **PROGRAM STUDI D-III TEKNIK GIGI** Jl. Antang Raya No. 43 Telp. (0411) 492401 – 496401 Web : http://universitasmegarezky.ac.id Email : d3tg.unimerz@gmail.com	Kode/No : UNIMERZ.11.32.7/FM Tanggal : 07 Januari 2019 Revisi : 00 Halaman : 1 dari

LEMBAR KESEDIAAN WAKTU
PEMBIMBING & PENGUJI PROPOSAL

Nama : Rajagau
NIM : B1G123037
Judul : "Prosedur Pembuatan Gigi Tiruan *Maryland Bridge* Premolar Satu Rahang Atas Menggunakan *Alloy* Komposif"

NO.	NAMA PEMBIMBING/PENGUJI	WAKTU	TANDA TANGAN	KET
1	**Dr. Umar Dg. Palallo, A.Md.TG., S.KM.,M.Kes**			
2	**Isma Suprapti, A.Md.TG.,S.KM.,M.Kes**			
3	**Drg.Magfira,S.KG.,M.,Kes**			

Mengetahui,
Ketua Program Studi D-III Teknik Gigi

Dr. Umar Dg. Palallo, A.Md.TG., S.KM., M.Kes
NIDN. 0924088003

Lampiran 7 : Undangan Menghadiri Seminar Proposal

	UNIVERSITAS MEGAREZKY **FAKULTAS TEKNOLOGI KESEHATAN** **PROGRAM STUDI D-III TEKNIK GIGI**	Kode/No : UNIMERZ.11.32.7/FM Tanggal : 07 Januari 2019
	Jl. Antang Raya No. 43 Telp. (0411) 492401 – 496401 Web : http://universitasmegarezky.ac.id Email : d3tg.unimerz@gmail.com	Revisi : 00 Halaman :1 dari

Nomor : 160.04.12401.091056/XI/2025
Lamp. : 1 (Satu) Naskah
Perihal : ***Undangan Kesediaan Menghadiri seminar proposal***

Kepada
Yth.: 1. Dr.Umar Dg.Palallo,A.Md.TG.,S.KM.,M.Kes (Pembimbing I)
2. Isma Suprapti,A.Md.TG.,S.KM.,M.Kes (Pembimbing II)
3. Drg.Magfira,S.KG.,M.Kes (Penguji)
Di,-
Tempat

Dengan hormat,
Bersama ini kami mengundang Bapak/Ibu/Saudara(i)untuk hadir dan bertindak sebagai penguji dalam ***Seminar Proposal*** bagi mahasiswa (i) yang bersangkutan :

Nama	: Rajagau
NIM	: B1G123037
Program Studi	: DIII Teknik Gigi
Dengan judul proposal	: "Prosedur Pembuatan Gigi Tiruan *Maryland Bridge* Premolar Satu Rahang Atas Menggunakan Alloy Komposif"

yang Insya Allah akan dilaksanakan pada ;

Hari/Tanggal	: Kamis / 06 November 2025
Waktu	: 13.30 - Selesai
Tempat	: Ruang Prodi DIII Teknik Gigi

Atas kehadiran Bapak/Ibu/Saudara(i), kami ucapkan terima kasih.

Makassar, 05 November 2025
Ketua Prodi,

Dr. Umar Dg.Palallo, A.Md.TG.,S.KM.,M.Kes
NIDN: 0924088003

Tembusan Kepada Yth. :
1. Dosen yang Bersangkutan
2. A r s i p.

Lampiran 8 : Lembar Berita Acara Ujian Proposal

	UNIVERSITAS MEGAREZKY **FAKULTAS TEKNOLOGI KESEHATAN** **PROGRAM STUDI D-III TEKNIK GIGI**	Kode/No : UNIMERZ.11.32.7/FM Tanggal : 07 Januari 2019
	Jl. Antang Raya No. 43 Telp. (0411) 492401 – 496401 Web : http://universitasmegarezky.ac.id Email : d3tg.unimerz@gmail.com	Revisi : 00 Halaman :1 dari

BERITA ACARA UJIAN PROPOSAL

Pada hari ini, Kamis, 06 November 2025, telah dilaksanakan ujian Seminar Proposal bagi mahasiswa atas nama :

Nama : Rajagau

NIM : B1G123037

Program Studi : DIII Teknik Gigi

Judul : "Prosedur Pembuatan Gigi Tiruan *Maryland Bridge* Premolar Satu Rahang Atas Menggunakan Alloy Komposif"

NO	Dosen Penguji	Tanda Tangan
1	**Dr. Umar Dg.Palallo,A.Md.TG.,S.KM.,M.Kes**	1
2	**Isma Suprapti,A.Md.TG.,S.KM.,M.Kes**	2
3	**Drg. Magfira,S.KG.,M.Kes**	3

Makassar, **06 November 2025**
Ketua Prodi,

Dr. Umar Dg. Palallo, A.Md.TG., S.KM.,M.Kes
NIDN. 0924088003

Lampiran 9 : Tabulasi Nilai Seminar Proposal

	UNIVERSITAS MEGAREZKY **FAKULTAS TEKNOLOGI KESEHATAN** **PROGRAM STUDI D-III TEKNIK GIGI**	Kode/No : UNIMERZ.11.32.7/FM Tanggal : 07 Januari 2019
	Jl. Antang Raya No. 43 Telp. (0411) 492401 – 496401 Web : http://universitasmegarezky.ac.id Email : d3tg.unimerz@gmail.com	Revisi : 00 Halaman :2 dari

TABULASI NILAI SEMINAR PROPOSAL

Nama : Rajagau

NIM : B1G123037

Program Studi : DIII Teknik Gigi

Judul : "Prosedur Pembuatan Gigi Tiruan *Maryland Bridge* Premolar Satu Rahang Atas Menggunakan Alloy Komposif"

NO	Dosen Penguji	Nilai	Tanda Tangan
1	**Dr. Umar Dg.Palallo,A.Md.TG.,S.KM.,M.Kes**	87	1
2	**Isma Suprapti,A.Md.TG.,S.KM.,M.Kes**	87	
3	**Drg. Magfira,S.KG.,M.Kes**	88	3
	Jumlah/rata-rata		
	Nilai		

Makassar, **06 November 2025**
Ketua Penguji

Dr. Umar Dg.Palallo, A.Md.TG.,S.KM.,M.Kes
NIDN. 0924088003

Pedoman Penilaian :

Nilai Angka	Nilai Huruf
80 -100	A
70 – 79	B
60 – 69	C
50 – 59	D
<50	E

Lampiran 10 : Nilai Seminal Proposal

	UNIVERSITAS MEGAREZKY **FAKULTAS TEKNOLOGI KESEHATAN** **PROGRAM STUDI D-III TEKNIK GIGI**	Kode/No : UNIMERZ.11.32.7/FM Tanggal : 07 Januari 2019
	Jl. Antang Raya No. 43 Telp. (0411) 492401 – 496401 Web : http://universitasmegarezky.ac.id Email : d3tg.unimerz@gmail.com	Revisi : 00 Halaman :2 dari

NILAI SEMINAR PROPOSAL

Nama : Rajagau

NIM : B1G123037

Program Studi : DIII Teknik Gigi

Judul : "Prosedur Pembuatan Gigi Tiruan *Maryland Bridge* Premolar Satu Rahang Atas Menggunakan Alloy Komposif"

NO	KRITERIA PENILAIAN	BOBOT	NILAI ANGKA
1	Isi Proposal	40	
2	Penguasaan Materi	40	
3	Performance	20	
	Jumlah		

Makassar, 06 November 2025
Sekertaris Penguji,

Isma Suprapti, A.Md.TG.,S.KM.,M.Kes
NIDN. 0925078201

Saran Perbaikan :

.....

.....

Pedoman Penilaian :

Nilai Angka	Nilai Huruf
80 -100	A
70 – 79	B
60 – 69	C
50 – 59	D
<50	E

	UNIVERSITAS MEGAREZKY **FAKULTAS TEKNOLOGI KESEHATAN** **PROGRAM STUDI D-III TEKNIK GIGI**	Kode/No : UNIMERZ.11.32.7/FM Tanggal : 07 Januari 2019
	Jl. Antang Raya No. 43 Telp. (0411) 492401 – 496401 Web : http://universitasmegarezky.ac.id Email : d3tg.unimerz@gmail.com	Revisi : 00 Halaman :2 dari

NILAI SEMINAR PROPOSAL

Nama : Rajagau

NIM : B1G123037

Program Studi : DIII Teknik Gigi

Judul : "Prosedur Pembuatan Gigi Tiruan *Maryland Bridge* Premolar Satu Rahang Atas Menggunakan Alloy Komposif"

NO	KRITERIA PENILAIAN	BOBOT	NILAI ANGKA
1	Isi Proposal	40	
2	Penguasaan Materi	40	
3	Performance	20	
	Jumlah		87

Makassar, **06 November 2025**
Ketua Penguji,

Dr. Umar Dg.Palallo, A.Md.TG.,S.KM.,M.Kes
NIDN. 0924088003

Saran Perbaikan :

.....

.....

Pedoman Penilaian :

Nilai Angka	Nilai Huruf
80 -100	A
70 – 79	B
60 – 69	C
50 – 59	D
<50	

	UNIVERSITAS MEGAREZKY **FAKULTAS TEKNOLOGI KESEHATAN** **PROGRAM STUDI D-III TEKNIK GIGI**	Kode/No : UNIMERZ.11.32.7/FM Tanggal : 07 Januari 2019
	Jl. Antang Raya No. 43 Telp. (0411) 492401 – 496401 Web : http://universitasmegarezky.ac.id Email : d3tg.unimerz@gmail.com	Revisi : 00 Halaman :2 dari

NILAI SEMINAR PROPOSAL

Nama : Rajagau

NIM : B1G123037

Program Studi : DIII Teknik Gigi

Judul : "Prosedur Pembuatan Gigi Tiruan *Maryland Bridge* Premolar Satu Rahang Atas Menggunakan Alloy Komposif"

NO	KRITERIA PENILAIAN	BOBOT	NILAI ANGKA
1	Isi Proposal	40	
2	Penguasaan Materi	40	
3	Performance	20	
	Jumlah		

Makassar, **06 November 2025**
Penguji Utama,

Drg. Magfira,S.KG.,M.Kes
NIDN. 0904028302

Saran Perbaikan :

.....

.....

Pedoman Penilaian :

Nilai Angka	Nilai Huruf
80 -100	A
70 – 79	B
60 – 69	C
50 – 59	D
<50	E

Lampiran 11 : Kartu Kunsultasi Bimbingan KTI

KARTU KONSULTASI BIMBINGAN ~~REVISI~~ KARYA TULIS ILMIAH

NamaMahasiswa	Pembimbing I
RAJAGAU	Dr. Umar dg. Palallo, A.Md.TG.SKM. M.Kes
NIM : P1G123037	NIDN : 0924088003
Program Studi : DIII Teknik Gigi	

No.	Tanggal konsultasi	Materi Konsultasi & Catatan Pembimbing	Paraf&Tanggal
	16/12/2025	- kerangka teori dan kerangka konsep - Teori tentang teori dan proses penelitian - ACC ujian hasil penelitian	h h h

Mengetahui,
Ketua Program Studi

Dr. Umar dg Palallo,A.Md.TG.,SKM, M.Kes
NIDN. 0924088003

KARTU KONSULTASI BIMBINGAN ~~REVISI~~ KARYA TULIS ILMIAH

NamaMahasiswa	Pembimbing II
RAJAGAU	Isma Suprapti, A.Md.TG, S.KM, M.Kes
NIM : BIG123037	NIDN : 0925078201
Program Studi : DIII Teknik Gigi	

No.	Tanggal konsultasi	Materi Konsultasi & Catatan Pembimbing	Paraf&Tanggal
1.	11/12/2025	Hasil & pembahasan - Alat - Bahan - Prosedur kerja. Pembahasan → mencari jurnal u/ dibandingkan dgn KTI	

Mengetahui,
Ketua Program Studi

Dr. Umar dg Palallo,A.Md.TG.,SKM, M.Kes
NIDN. 0924088003

Lampiran 12 : Kartu Kunsultasi Bimbingan Revisi KTI

KARTU KONSULTASI BIMBINGAN REVISI KARYA TULIS ILMIAH

NamaMahasiswa	Pembimbing I
RAJAGAU	Dr. Umar dg. Palallo A. Md. TG. SKM. M.Kes
NIM : BIG123037	NIDN : 0924088003
Program Studi : DIII Teknik Gigi	

No.	Tanggal konsultasi	Materi Konsultasi & Catatan Pembimbing	Paraf&Tanggal
1.	6/4/2016	- Tambahkan gambar pada jenis pelayan - perbaiki tabel jurnal pembanding	
2.	9/4/2016	- Buatkan 30 daftar pustaka terbaru	
3.	22/4/2016	-ACC pembimbing	

Mengetahui,
Ketua Program Studi

Dr. Umar dg Palallo,A.Md.TG.,SKM, M.Kes
NIDN. 0924088003

KARTU KONSULTASI BIMBINGAN REVISI KARYA TULIS ILMIAH

NamaMahasiswa	Pembimbing II
RAJAGAU	Isma Suprapti, A.Md.TG.SKM.M.Kes
NIM : BIG123037	NIDN : 0925078201
Program Studi : DIII Teknik Gigi	

No.	Tanggal konsultasi	Materi Konsultasi & Catatan Pembimbing	Paraf&Tanggal
1.	6/1/2026	Makamalkan gambar langsung pd jenis pekerjaan - Perbahasan Gunakan jurnal stg perbandingan yg sesuai judul (prosedur lagi	
2	8/1/2026	- Buat kesimpulan sesuai dgn tujuan penelitian.	
3	28/4/2026	Acc penjilidkan KTI	

Mengetahui,
Ketua Program Studi

Dr. Umar dg Palallo,A.Md.TG.,SKM, M.Kes
NIDN. 0924088003

KARTU KONSULTASI REVISI PENGUJI KTI

NamaMahasiswa	Penguji
RAJAGAU	drg. Alagfirah, SKG., M.Kes
NIM : B1G123037	NIDN: 0904028302
Program Studi : DIII Teknik Gigi	

No.	Tanggalkonsultasi	MateriKonsultasi&CatatanPembimbing	Paraf&Tanggal
	8/1/26	- Revisi Bagian Pembahasan dengan menambahkan artikel jurnal sebagai pembanding. - Menambahkan gambar hasil akhir tempat dari sisi bukal. - Penyusunan Sistematika Penulisan	
	22/4/2026	Penyusunan dan pemeriksaan Sistematika Penulisan - Posisi gambar hasil diteliti.	
	28/4/2026	Acc untuk lanjut ke tahap publikasi	

Mengetahui,
Ketua Program Studi

Dr. Umar dg Palallo,A.Md.TG.,SKM, M.Kes
NIDN. 0924088003

Lampiran 13 : Lembar Kesediaan Waktu Dan Bimbingan Ujian Hasil

	UNIVERSITAS MEGAREZKY **FAKULTAS TEKNOLOGI KESEHATAN** **PROGRAM STUDI D-III TEKNIK GIGI**	Kode/No : UNIMERZ.11.32.7/FM Tanggal : 07 Januari 2019
	Jl. Antang Raya No. 43 Telp. (0411) 492401 – 496401 Web : http://universitasmegarezky.ac.id Email : d3tg.unimerz@gmail.com	Revisi : 00 Halaman : 1 dari

LEMBAR KESEDIAAN WAKTU
PEMBIMBING & PENGUJI HASIL

Nama : Rajagau

NIM : B1G123037

Judul : "Prosedur Pembuatan Gigi Tiruan *Maryland Bridge* Premolar Satu Rahang Atas Dengan Menggunakan Alloy Komposit"

NO.	NAMA PEMBIMBING/PENGUJI	WAKTU	TANDA TANGAN	KET
1	Dr. Umar Dg. Palallo, A.Md.TG., S.KM.,M.Kes			
2	Isma Suprapti, A.Md.TG.,S.KM.,M.Kes	Senin 22/12/25 Jam. 13.00		
3	Drg.Magfira,S.KG.,M.,Kes	Selasa 23/12/25 Jam 13.00		

Mengetahui,
Ketua Program Studi D-III Teknik Gigi

Dr. Umar Dg. Palallo, A.Md.TG., S.KM., M.Kes
NIDN. 0924088003

Lampiran 14 : Undangan Kesediaan Menghadiri Seminar Hasil

	UNIVERSITAS MEGAREZKY **FAKULTAS TEKNOLOGI KESEHATAN** **PROGRAM STUDI D-III TEKNIK GIGI**	Kode/No : UNIMERZ.11.32.7/FM Tanggal : 07 Januari 2019
	Jl. Antang Raya No. 43 Telp. (0411) 492401 – 496401 Web : http://universitasmegarezky.ac.id Email : d3tg.unimerz@gmail.com	Revisi : 00 Halaman :1 dari

Nomor : 112.04.12401.091056/VIII/2025
Lamp. : 1 (Satu) Naskah
Perihal : ***Undangan Kesediaan Menghadiri seminar hasil***

Kepada
Yth.: 1. . Dr.Umar Dg.Palallo,A.Md.TG.,S.KM.,M.Kes **(Pembimbing I)**
2. Isma Suprapti,A.Md.TG.,S.KM.,M.Kes **(Pembimbing II)**
3. drg. Magfira,S.KG.,M.Kes **(Penguji)**
Di,-
Tempat

Dengan hormat,
Bersama ini kami mengundang Bapak/Ibu/Saudara(i)untuk hadir dan bertindak sebagai penguji dalam ***Seminar Hasil*** bagi mahasiswa (i) yang bersangkutan :

Nama	: Rajagau
NIM	: B1G123037
Program Studi	: DIII Teknik Gigi
Dengan judul proposal	: "Prosedur Pembuatan Gigi Tiruan *Maryland Bridge* Premolar Satu Rahang Atas Dengan Menggunakan Alloy Komposit"

yang Insya Allah akan dilaksanakan pada ;

Hari/Tanggal	: Senin, 22 Desember 2025
Waktu	: 11.00 Wita
Tempat	: Ruang Prodi DIII Gigi

Atas kehadiran Bapak/Ibu/Saudara(i), kami ucapkan terima kasih.

Makassar, 18 Desember 2025
Ketua Prodi,

Dr. Umar Dg. Palallo, A.Md.TG.,S.KM.,M.Kes
NIDN. 09 240880 03

Tembusan Kepada Yth. :
1. Dosen yang Bersangkutan
2. A r s i p.

Lampiran 15 : Berita Acara Ujian Hasil

	UNIVERSITAS MEGAREZKY **FAKULTAS TEKNOLOGI KESEHATAN** **PROGRAM STUDI D-III TEKNIK GIGI**	Kode/No : UNIMERZ.11.32.7/FM Tanggal : 07 Januari 2019
	Jl. Antang Raya No. 43 Telp. (0411) 492401 – 496401 Web : http://universitasmegarezky.ac.id Email : d3tg.unimerz@gmail.com	Revisi : 00 Halaman :1 dari

BERITA ACARA UJIAN HASIL

Pada hari ini, 22 Desember 2025, telah dilaksanakan ujian Seminar Hasil bagi mahasiswa atas nama:

Nama	: Rajagau
NIM	: B1G123037
Program Studi	: DIII Teknik Gigi
Judul	: "Prosedur Pembuatan Gigi Tiruan *Maryland Bridge* Premolar Satu Rahang Atas Dengan Menggunakan Alloy Komposit"

NO	Dosen Penguji	Tanda Tangan
1	**Dr. Umar Dg.Palallo,A.Md.TG.,S.KM.,M.Kes**	1
2	**Isma Suprapti,A.Md.TG.,S.KM.,M.Kes**	2
3	**Drg. Magfira,S.KG.,M.Kes**	3

Makassar, **22 Desember 2025**
Ketua Prodi,

Dr. Umar Dg. Palallo, A.Md.TG., S.KM.,M.Kes
NIDN. 0924088003

Lampiran 16 : Tabulasi Nilai Seminal Hasil

	UNIVERSITAS MEGAREZKY **FAKULTAS TEKNOLOGI KESEHATAN** **PROGRAM STUDI D-III TEKNIK GIGI**	Kode/No : UNIMERZ.11.32.7/FM Tanggal : 07 Januari 2019
	Jl. Antang Raya No. 43 Telp. (0411) 492401 – 496401 Web : http://universitasmegarezky.ac.id Email : d3tg.unimerz@gmail.com	Revisi : 00 Halaman :2 dari

TABULASI NILAI SEMINAR HASIL

Nama : Rajagau

NIM : B1G123037

Program Studi : DIII Teknik Gigi

Judul : "Prosedur Pembuatan Gigi Tiruan *Maryland Bridge* Premolar Satu Rahang Atas Dengan Menggunakan Alloy Komposit"

NO	Dosen Penguji	Nilai	Tanda Tangan
1	Dr. Umar Dg.Palallo,A.Md.TG.,S.KM.,M.Kes		1
2	Isma Suprapti,A.Md.TG.,S.KM.,M.Kes		2
3	Drg. Magfira,S.KG.,M.Kes		3
	Jumlah/rata-rata		
	Nilai		

Makassar, 22 Desember 2025
Ketua Penguji,

Dr. Umar Dg.Palallo, A.Md.TG.,S.KM.,M.Kes
NIDN. 0924088003

Pedoman Penilaian :

Nilai Angka	Nilai Huruf
80 -100	A
70 – 79	B
60 – 69	C
50 – 59	D
<50	E

Lampiran 17 : Nilai Seminar Hasil

	UNIVERSITAS MEGAREZKY **FAKULTAS TEKNOLOGI KESEHATAN** **PROGRAM STUDI D-III TEKNIK GIGI**	Kode/No : UNIMERZ.11.32.7/FM Tanggal : 07 Januari 2019
	Jl. Antang Raya No. 43 Telp. (0411) 492401 – 496401 Web : http://universitasmegarezky.ac.id Email : d3tg.unimerz@gmail.com	Revisi : 00 Halaman :2 dari

NILAI SEMINAR HASIL

Nama : Rajagau

NIM : B1G123037

Program Studi : DIII Teknik Gigi

Judul : "Prosedur Pembuatan Gigi Tiruan *Maryland Bridge* Premolar Satu Rahang Atas Dengan Menggunakan Alloy Komposit"

NO	KRITERIA PENILAIAN	BOBOT	NILAI ANGKA
1	Isi Hasil	40	
2	Penguasaan Materi	40	
3	Performance	20	
	Jumlah		

Makassar, 22 Desember 2025
Sekertaris Penguji,

Isma Suprapti, A.Md.TG.,S.KM.,M.Kes
NIDN. 0925078201

Saran Perbaikan :

.....

.....

Pedoman Penilaian :

Nilai Angka	Nilai Huruf
80 -100	A
70 – 79	B
60 – 69	C
50 – 59	D
<50	E

	UNIVERSITAS MEGAREZKY FAKULTAS TEKNOLOGI KESEHATAN PROGRAM STUDI D-III TEKNIK GIGI	Kode/No : UNIMERZ.11.32.7/FM
		Tanggal : 07 Januari 2019
	Jl. Antang Raya No. 43 Telp. (0411) 492401 – 496401 Web : http://universitasmegarezky.ac.id Email : d3tg.unimerz@gmail.com	Revisi : 00
		Halaman :2 dari

NILAI SEMINAR HASIL

Nama : Rajagau

NIM : B1G123037

Program Studi : DIII Teknik Gigi

Judul : "Prosedur Pembuatan Gigi Tiruan *Maryland Bridge* Premolar Satu Rahang Atas Dengan Menggunakan Alloy Komposit"

NO	KRITERIA PENILAIAN	BOBOT	NILAI ANGKA
1	Isi Hasil	40	
2	Penguasaan Materi	40	
3	Performance	20	
	Jumlah		

Makassar, 22 Desember 2025
Ketua Penguji,

Dr. Umar Dg.Palallo, A.Md.TG.,S.KM.,M.Kes
NIDN. 0924088003

Saran Perbaikan :

.....

.....

Pedoman Penilaian :

Nilai Angka	Nilai Huruf
80 -100	A
70 – 79	B
60 – 69	C
50 – 59	D
<50	E

	UNIVERSITAS MEGAREZKY **FAKULTAS TEKNOLOGI KESEHATAN** **PROGRAM STUDI D-III TEKNIK GIGI**	Kode/No : UNIMERZ.11.32.7/FM
		Tanggal : 07 Januari 2019
	Jl. Antang Raya No. 43 Telp. (0411) 492401 – 496401 Web : http://universitasmegarezky.ac.id Email : d3tg.unimerz@gmail.com	Revisi : 00
		Halaman :2 dari

NILAI SEMINAR HASIL

Nama : Rajagau

NIM : B1G123037

Program Studi : DIII Teknik Gigi

Judul : "Prosedur Pembuatan Gigi Tiruan *Maryland Bridge* Premolar Satu Rahang Atas Dengan Menggunakan Alloy Komposit"

NO	KRITERIA PENILAIAN	BOBOT	NILAI ANGKA
1	Isi Hasil	40	
2	Penguasaan Materi	40	
3	Performance	20	
	Jumlah		

Makassar, 22 Desember 2025
Penguji Utama,

Drg. Magfira,S.KG.,M.Kes
NIDN. 0904028302

Saran Perbaikan :

.....

.....

Pedoman Penilaian :

Nilai Angka	Nilai Huruf
80 -100	A
70 – 79	B
60 – 69	C
50 – 59	D
<50	E

Lampiran 18 : Persetujuan Deteksi Plagiasi

LEMBAGA PENELITIAN DAN PENGABDIAN MASYARAKAT (LPPM)
UNIVERSITAS MEGAREZKY
SK. Menristekdikti RI. No.1194/KPT/I/2018 Terakreditasi BAN PT
Kampus II : Jalan Antang Raya No. 43 Telp. 0411 - 492 401 - 496401 Fax. 496614 Website : http://universitasmegarezky.ac.id-Email: info@universitasmegarezky.ac.id

LEMBAR PERSETUJUAN DETEKSI PLAGIASI

KTI/SKRIPSI/TESIS/DISERTASI DENGAN JUDUL : *)

Proposal / Hasil

PROSEDUR PEMBUATAN GIGI TIRUAN *MARYLAND BRIDGE* PREMOLAR SATU RAHANG ATAS DENGAN MENGGUNAKAN ALLOY KOMPOSIT

Oleh :

Nama	: RAJAGAU
NIM	: B1G123037
Program Studi	: PRODI DIII TEKNIK GIGI
Fakultas	: TEKNOLOGI KESEHATAN

Telah memenuhi persyaratan untuk dilakukan deteksi plagiasi

Menyetujui

Makassar, 17 Desember 2025

Pembimbing I	Pembimbing II
Dr.Umar Dg.Palallo,A.Md.TG.,S.KM.,M.Kes.	Isma Suprapti,A.Md.TG.,S.KM.,M.Kes.
NIDN: 0924088003	NIDN: 0925078201

*) Coret yang tidak perlu

Lampiran 19 : Keterangan Lolos Uji Turnitin

LEMBAGA PENELITIAN DAN PENGABDIAN MASYARAKAT (LPPM)
UNIVERSITAS MEGAREZKY
SK. Menristekdikti RI. No.1194/KPT/I/2018 Terakreditasi BAN PT

Kampus II : Jalan Antang Raya No. 43 Telp. 0411 - 492 401 - 496401 Fax. 496614 Website : http://universitasmegarezky.ac.id-Email: info@universitasmegarezky.ac.id

KETERANGAN LOLOS UJI TURNITIN
No. 705 /T/07.091056/ I /2026

Yang bertanda tangan di bawah ini,

Nama : Syamsyuriyana Sabar, S.Kep., Ns., M.Kep

NIDN : 0915118602

Jabatan : Ketua LPPM

Menyatakan bahwa :

Nama : RAJAGAU

NIM : B1G123037

Prodi : DIII Teknik Gigi

Judul Skripsi/KTI : PROSEDUR PEMBUATAN GIGI TIRUAN *MARYLAND BRIDGE* PREMOLAR SATU RAHANG ATAS DENGAN MENGGUNAKAN *ALLOY KOMPOSIT*

Telah melalui uji *similarity* dengan software *Turnitin* dan dinyatakan lolos dengan **persentase 29%** sesuai bukti terlampir.

Demikian Surat Keterangan ini di buat untuk dipergunakan sebagaimana mestinya.

Makassar, 08 Januari 2026
Ketua,

Ns. Syamsyuriyana Sabar, M.Kep
NIDN: 09 151186 02

Lampiran 20 : Surat Keterangan Bebas Biaya

UNIVERSITAS MEGAREZKY

SK Menristekdikti RI No. 1194/KPT/I/2018 Terakreditasi BAN PT
Alamat : Kampus Jl. Antang Raya No. 43 Telp 0411-492401 / 496401 Fax 496614
Website: https://www.universitasmegarezky.ac.id/
Email : info@universitasmegarezky.ac.id

SURAT KETERANGAN BEBAS KEUANGAN

Nama : Rajagau
NIM : B1G123037
Program Studi : DIII Teknik Gigi

Yang bersangkutan benar telah bebas dari semua pembiayaan pendidikan pada Universitas Megarezky berupa biaya :

1. SPP — 29/10/2025
2. BPP (I-VIII) 5, — 29/10/2025
3. Pakaian — 29/10/2025
4. KKN/KKP —
5. Tugas Akhir — 29/10/2025
6. Praktek — 29/10/2025
7. Perpustakaan — 29/10/2025
8. Abstrak — 29/10/2025

Makassar, 29 Oktober 2025

Ketua Prodi,

Dr.Umar,Dg.Palallo,A.Md.TG.,S.KM.,M.Kes

Penanggung Jawab,

Miftahul Khaer, S.T

Catatan : Tanggal Dikeluarkan Berlaku Sesuai Kalender Akademik