KARYA TULIS ILMIAH

PEMBUATAN MAKSILOFASIAL (TELINGA) BERDASARKAN LITERATURE RIVIEW

NURIL HUDA MUKADAR

B1G121014

PROGRAM STUDI D-III TEKNIK GIGI

FAKULTAS TEKNOLOGI KESEHATAN

UNIVERSITAS MEGAREZKY

MAKASSAR

2024

KARYA TULIS ILMIAH

PEMBUATAN (MAKSILOFACIAL) TELINGA BERDASARKAN LITERATUR RIVIEW

Diajukan Untuk Melengkapi Tugas Akhir Dan Memenuhi Salah Satu Syarat Untuk Menyelesaikan Studi D-III Teknik Gigi Guna Meraih Gelar Ahli Madya Kesehatan

OLEH

NURIL HUDA MUKADAR

NIM: B1G121014

PROGRAM STUDI DIPLOMA D-III TEKNIK GIGI

FAKULTAS TEKNOLOGI KESEHATAN

UNIVERSITAS MEGAREZKY

MAKASSAR

2025

KARYA TULIS ILMIAH

Pembuatan (Maksilofacial) Telinga Berdasarkan Literatur Riview

(Maxillofacial) ear Manucfacuring Based On Literatur Riview

NURIL HUDA MUKADAR

B1G121014

Dibimbing Oleh:

Pembimbing I

Drg. Ariyani Goeliling, A.Md.TG.,S.KG.,M.Kes

Pembimbing II

Dr. H. Syamsuni Carsel, HR,.S.Ag.,M.Pd.,CRP

Penguji

Dr. Amir Mahmud Hafsa, A.Md.TG.,S.KM.,M.Kes

PROGRAM STUDI DIPLOMA D-III TEKNIK GIGI
FAKULTAS TEKNOLOGI KESEHATAN
UNIVERSITAS MEGAREZKY
MAKASSAR
2025

HALAMAN PENGESAHAN

Pada hari kamis tanggal 30 Januari tahun 2025, bertempat di Gedung D Lt.1 Ruang Prodi DIII Teknik Gigi Fakultas Teknologi Kesehatan, Universitas Megarezky Makassar, telah dilaksanakan Ujian Karya Tulis Ilmiah (KTI) sebagai salah satu syarat untuk menyelesaikan Pendidikan Program Diploma Tiga Teknik Gigi terhadap mahasiswa atas nama :

Nama	: Nuril Huda Mukadar
Nim	: B1G121014
Program Studi	: Teknik Gigi
Jenjang	: Diploma III
Judul KTI/SKRIPSI	: "Pembuatan Maksilofasial (Telinga) Berdasarkan Literature Riview".

Yang telah diuji Tim **Penguji Karya Tulis Ilmiah (KTI)** , sebagai berikut :

Tim Penguji	Tanda Tangan
1. drg. Aryani Goeliling, A.Md.TG.,S. Kg., M.Kes	(.....)
2. Dr. Amir Mahmud Hafsa, A.Md.TG.,S.KM.,M.Kes	(.....)
3. Dr.H.Syamsunie Carsel HR, S.Ag.,M.Pd., CRP	(.....)

Mengetahui,

Dekan Fakultas Teknologi Kesehatan	Ketua Prodi DIII Teknik Gigi
Prof.Dr.Hj.Asnah Marzuki, M.Si	Dr.Umar Dg.Palallo,A.Md.TG.,S.KM.M.Kes
NUPTK : 1350727628230013	NUPTK : 8156758659 13

HALAMAN PERSETUJUAN

Karya Tulis Ilimah Dengan Judul :

Pembuatan (Maksilofasial) Telinga Berdasarkan Literatur Riview

(Maxillofacial) ear Manucfacuring Based On Literatur Riview

Oleh :

Nuril Huda Mukadar
B1G121014

Telah Disetujui Untuk Dipertahankan Dihadapan Tim Penguji
Karya Tulis Ilmiah Fakultas Teknologi Kesehatan
Universitas Megarezky Makassar

Pembimbing I	Pembimbing II
Drg. Ariyani Goeliling, A.Md.TG.,S.KG.,M.Kes	Dr.H.Syamsunie Carsel HR,S.Ag.,M.Pd.,CRP
NIDK : 8910810021	NUPTK: 7243751621300 93

Mengetahui
Ketua Prodi DIII Teknik Gigi

Dr. Umar Dg. Palallo, A.Md.TG., S.KM.,M.Kes
NUPTK: 8156758659 13

ABSTRAK

NURIL HUDA MUKADAR, B1G121014, Pembuatan (*Maxillofacial*) Telinga Berdasarkan *Literature Review*. (Dibimbing oleh: Ariyani Goeliling dan Syamsuni Carsel).

Karya tulis ilmiah ini membahas tentang pembuatan (*maxillofacial*) telinga berdasarkan *literature review* tentang rehabilitasi pasien dengan kelainan aurikular. Penelitian ini menggunakan pendekatan analitik berdasarkan studi tinjauan literatur untuk mengidentifikasi teknik pembuatan protesa telinga, termasuk teknik konvensional dan teknik digital. Setiap teknik memiliki kelebihan dan kekurangan yang berbeda tergantung pada situasi dan kondisi yang dibutuhkan oleh pasien. Menggabungkan kedua teknik tersebut dapat memanfaatkan keunggulan masing-masing teknik dan dapat meminimalkan kelemahannya. Penelitian ini juga membahas penggunaan implant sebagai retensi yang baik dalam penggunaan protesa *auricular* dengan bahan silikon yang selalu digunakan dalam merehabilitasi pasien dengan cacat aurikular. Diharapkan hasil penelitian ini dapat menjadi referensi bagi instansi terkait dan penelitian lain untuk mengkaji lebih lanjut tentang pembuatan (*maxillofacial*) telinga berdasarkan *literature review*.

Kata Kunci: *Maksillofacial* Protesa Telinga, Cacat *Aurikular.*

CURRICULUM VITAE



NURIL HUDA MUKADAR
B1G121014

Nama	: Nuril Huda Mukadar
Jenis kelamin	: Perempuan
Tempat tanggal lahir	: Waemanget,03 maret 2002
Agama	: Isalam
Alamat	: Waemanget
No Hp	: 085254681874
Email	: nurilmukadar@gmail.com

Riwayat Pendidikan : 1. SD ALHILAH waemanget

: 2. SMP 43 BURU

: 3. SMA TARBIYAH AIRBUAYA

: 4. UNIVERSITAS MEGAREZKY Makassar, fakultas Teknologi Kesehatan, Program Studi DIII Teknik Gigi

KATA PENGANTAR

Puji syukur penulis ucapkan atas kehadirat Allah Swt. karena rahmat dan hidayah-Nya penulis dapat menyelesaikan karya tulis ilmiah yang berjudul "**Prosedur Pembuatan Telinga Berdasarkan Literature Riview**".

Karya tulis ilmiah ini disusun guna memenuhi salah satu persyaratan menyelesaikan program Diploma III Jurusan Teknik Gigi Universitas Mega Rezky Makassar. Penyusunan karya tulis ilmiah ini diharapkan penulis dapat berguna bagi penulis dan masyarakat, terutama bagi para mahasiswa Teknik Gigi Universitas Mega Rezky Makassar, untuk menambah pengetahuan bagi penulis dan pembaca, serta dapat menambah referensi di perpustakaan Jurusan Teknik Gigi Universitas Mega Rezky Makassar.

Karya tulis ilmiah ini (KTI) penulis persembahkan setulus-tulusnya untuk orang tua penulis Bapak Abdullah Mukadar dan Ibu Ujuwia Mulaicin yang sudah menjadi orang tua yang terbaik buat penulis, sosok kedua orang tua yang sangat hebat yang selalu memberikan penyemangat dan sandaran yang terkuat dari kerasnya dunia. Yang tiada hentinya selalu memberikan cinta dan kasih sayang yang sangat tulus kepada penulis, terima kasih atas setiap dorongan dan motivasi yang selalu diberikan sehingga penulis dapat bertahan sampai sejauh ini, tiada kata yang dapat mendeskripsikan tentang sebagaimana beruntungnya penulis mendapatkan sosok kedua orang tua seperti bapak dan ibu terbaik di dunia. Dan teruntuk keempat kakak-kakak penulis Muhammad Agil Mukadar, Subhan Mukadar, Khalid Mukadar, dan Najmin Mukadar penulis mengucapkan terima kasih sedalam-dalamnya atas kasih sayang, cinta dan doa yang tak henti-hentinya diberikan kepada

penulis, terima kasih atas dukungan, hiburan dan semangat yang selalu diberikan kepada penulis, semoga Allah membalas semua kebaikan kalian. Amin.

Penyusunan karya tulis ilmiah ini dapat terselesaikan dengan baik atas bantuan, bimbingan, doa serta saran dari berbagai pihak. Untuk itu, pada kesempatan ini penulis ingin mengucapkan terima kasih kepada:

1. Bapak Dr. H. Alimuddin S.H., M.H., M.Kn., selaku ketua badan pembimbing Yayasan Pendidikan Islam Megarezky Makassar
2. Bapak Moch. Noer Alim Qolby, S.H., LL.M., selaku ketua Yayasan Pendidikan Islam Megarezky Makassar.
3. Bapak Prof. Dr. Anwar Ramli S.E., M.Si., selaku Rektor Universitas Megarezky Makassar.
4. Ibu Prof. Dr. Dra. Hj. Asnah Marzuki, M.Si., Apt., selaku Dekan Fakultas Teknologi Kesehatan Universitas Megarezky Makassar.
5. Bapak Dr. Umar Dg. Pallalo, A.Md.TG., S.KM., M.Kes., selaku ketua Prodi DIII Teknik Gigi Universitas Megarezky Makassar.
6. Drg. Ariyani Goeliling, A.Md.TG., S.KG., M.Kes., dan Dr. H. Syamsuni Carsel, S.Ag., M.Si., selaku dosen pembimbing yang telah memberikan bimbingan serta arahan baik sehingga penulis dapat menyusun KTI dengan baik dan benar.
7. Dr. Amir Mahmud Hafsa, A.Md.TG., S.KM., M.Kes., selaku penguji utama yang telah membimbing dan mengarahkan penulis untuk menyelesaikan penyusunan karya tulis ilmiah.
8. Hari Purnomo, A.Md.Kes., selaku Bapak Kepala Laboratorium DIII Teknik Gigi Fakultas Teknologi Kesehatan Universitas Megarezky.
9. Seluruh dosen, staf akademik, staf tata usaha, dan staf perpustakaan Fatelkes Universitas Megarezky Makassar yang telah banyak membantu penulis.
10. Teman-teman dekat penulis Fian Waleulu, Nofalisa Naressy, Yudilfa D. Abubakar, Karo Galandjynjinay, Windi Sari Pelu, Alfi Lutfiana, yang telah mendukung, membantu, dan memberi semangat baik di masa perkuliahan penulis, serta menjadi rumah kedua bagi penulis yang telah menemani pada

masa senang dan sulit serta hiburan yang tiada hentinya bersama dari awal hingga akhir perkuliahan.

11. Teman-teman seperjuangan penulis angkatan 2021 Teknik Gigi yang tidak bisa disebut satu per satu, terima kasih atas 3 tahun lebih yang tidak terasa waktu begitu singkat kita telah lewati bersama-sama dan selalu memberikan semangat satu sama lain, terutama bagi penulis.
12. Terima kasih untuk diri saya sendiri, seorang perempuan yang telah menyelesaikan karya tulisnya walaupun cukup sulit. Terima kasih telah merayakan diri sendiri sampai titik ini, terkadang mengalami putus asa ketika sesuatu hal yang diusahakannya tidak sesuai dengan keinginannya. Terima kasih sudah sampai titik ini.

Penulis menyadari bahwa karya tulis ilmiah ini masih jauh dari kata kesempurnaan. Akhir kata, semoga karya tulis ilmiah ini dapat bermanfaat bagi penulis dan pembaca dalam menerapkan proses pendidikan ke arah yang lebih baik lagi. Terima kasih.

Makassar, 25 februari 2024

Penulis

DAFTAR ISI

SAMPUL ..... **i**

HALAMAN JUDUL ..... **ii**

HALAMAN PERSETUJUAN ..... **iii**

HALAMAN PENGESAHAN ..... **iii**

ABSTRAK ..... **v**

CURRICULUM VITAE ..... **vii**

KATA PENGANTAR ..... **viii**

DAFTAR ISI ..... **xi**

DAFTAR GAMBAR ..... **xiii**

DAFTAR BAGAN ..... **xiv**

BAB 1 PENDAHULUAN **1**

A. Latar Belakakang 1

B. Rumusan Masalah 4

C. Tujuan Penelitian 4

D. Manfaat Penelitian 4

BAB II TINJAUAN PUSTAKA **22**

A. Tinjauan Umum Maksilofasial 22

B. Tinjauan Umum Telinga 28

C. Tinjauan Umum Defek Telinga 32

D. Tinjauan Umum Pembuatan Prothesa Telinga 35

BAB III METODE PENELITIAN **45**

A. Jenis Penelitian 45

B. Pengumpulan Data 45

D. Alur Penelitian 46

BAB IV **47**

A. Hasil 47
B. Pembahasan 69
BAB V 75
A. Kesimpulan 75
B. Saran 76
DAFTAR PUSTAKA 77

DAFTAR GAMBAR

Gambar 2. 1 Anatomi Telinga .....

Gambar 2. 2 Try In Sendok Cetak.....

Gambar 2. 3 Aplikasi bahan cetak pada daerah post aurele (lapisan pertama) .....

Gambar 2. 4 Aplikasi bahan cetak pada permukaan dalam telinga (lapisan kedua) .

Gambar 2. 5 Aplikasi bahan cetak di sekelilingnya telinga (lapisan ketiga) .....

Gambar 2. 6 Hasil pencetakan telinga dengan metode pencetakan tiga lapis.....

Gambar 2. 7 Hasil pengisian cetakan dengan dental stone .....

Gambar 2. 8 Hasil pengisian cetakan dengan bahan base plate wax .....

Gambar 2. 9 Hasil pengisian cetakan dengan bahan base plate wax .....

Gambar 2. 10 Try in pola malam pada pasien.....

Gambar 2. 11 Penentuan Warna .....

Gambar 2. 12 Insersi Protesa Telinga Dekstra .....

DAFTAR BAGAN

Bagan 3. 1 Alur Penelitian .....

BAB 1
PENDAHULUAN

A. Latar Belakang

Rehabilitasi pasien dengan disabilitas kepala dan leher akibat cacat bawaan maupun cacat yang didapat, dengan protesis maksilofasial menjadi upaya yang menantang dan membutuhkan pendekatan multidisiplin. Sebelumnya sulit untuk merehabilitasi pasien ini secara konsisten, namun saat ini dimungkinkan untuk mengembalikan sebagian besar struktur anatomi ke bentuk dan fungsi yang mendekati normal, sehingga pasien dapat menjalani kehidupan yang bermanfaat dan produktif. Kualitas perawatan meningkat signifikan jika terapis dapat menggunakan pendekatan multidisiplin. Restorasi dan/atau penggantian struktur stomatognatik dan kraniofasial dengan prostesis yang dapat atau tidak dapat dilepas secara teratur atau elektif. Prostesis ini digunakan untuk menggantikan sebagian atau seluruh struktur stomatognatik dan/atau kraniofasial (Waskitho, Sugiatno and Ismiyati, 2023).

Fraktur maksilofasial merupakan jenis fraktur yang dapat terjadi pada jaringan lunak maupun jaringan keras (tulang kepala). Terdapat berbagai hal yang dapat menyebabkan fraktur maksilofasial, baik yang berasal dari luar tubuh. Salah satu penyebab fraktur maksilofasial adalah kecelakaan lalu lintas. Menurut *World Health Organization* mencatat, kecelakaan lalu lintas menelan korban jiwa sekitar 2,4 juta. Tingginya angka kecelakaan menyebabkan terjadinya insiden fraktur yang tinggi, dan salah satu fraktur yang terjadi adalah fraktur maksilofasial (WHO, 2019). Prevalensi fraktur maksilofasial di negara berkembang menyumbang angka sebesar 93,3%, di mana rata-rata terjadi pada orang dewasa dari kelompok usia 20–

40 tahun kemudian diikuti kelompok usia 11–35 tahun. Mayoritas korban menunjukkan bahwa 74,5% adalah laki-laki dan 25,5% adalah perempuan, di mana cedera paling sering dialami pada bagian rahang, kemudian pada bagian mandibula karena merupakan bagian yang paling menonjol, dan selanjutnya pada bagian zygomatic. Adapun penyebab dari fraktur maksilofasial adalah kecelakaan lalu lintas sebanyak 197 kasus atau 73,8% (Sari and Sultan, 2021).

Telinga merupakan salah satu anggota tubuh yang memiliki fungsi untuk mendengar. Selain itu, sebagian orang menganggap telinga juga memiliki peran yang sangat penting dalam estetika wajah. Bentuk, ukuran, dan posisi telinga dapat memengaruhi keseluruhan proporsi wajah dan memberikan kesan tertentu (Perifer, 2019) Telinga palsu dibuat untuk mengembalikan estetika dan rasa percaya diri seseorang, terutama bagi pasien yang tidak dapat menjalani operasi plastik. Misalnya karena defek yang dibiarkan dalam waktu lama dapat membuat aliran darah di sekitar area defek menjadi tidak stabil, sehingga operasi dapat membahayakan pasien. Setiap tahunnya, banyak penderita yang mengalami kerusakan total atau sebagian pada telinga, dan hal lain yang berdampak serius. Selain gangguan pendengaran, penderita juga merasa kurang percaya diri saat berinteraksi dengan orang di sekitarnya. Hal ini dapat menyebabkan seseorang menjadi kurang berinteraksi dengan orang lain, sehingga memperburuk kehidupannya (Devanny Gumulya and Fenny Meilani, 2022).

Menurut WHO (Organisasi Kesehatan Dunia), pada tahun 2018 terdapat kurang lebih 360 juta (5,3%) orang di dunia mengalami mikrotia yang merupakan bawaan lahir, di mana telinga luar lebih kecil dari ukuran normal atau bahkan tidak

terbentuk dengan sempurna sehingga mengurangi estetika pada telinga. Terdapat 328 juta (91%) di antaranya ialah orang dewasa dan sisanya (183 juta) laki-laki dan 145 juta perempuan, serta anak-anak di bawah usia 15 tahun sekitar 9% di antaranya berada di negara berkembang.

Gangguan estetika pada telinga dapat disebabkan oleh beberapa faktor, baik bawaan lahir maupun akibat kondisi medis atau trauma. Penyebab gangguan estetika telinga oleh faktor kelainan bawaan seperti mikrotia, anomali daun telinga, dan sindrom genetik yang menyebabkan telinga lahir dalam ukuran yang lebih kecil dari normal atau bahkan tidak terbentuk sempurna. Sehingga dapat mengurangi percaya diri seseorang dan menimbulkan masalah sosial yang dapat menghindari interaksi sosial akibat gangguan estetika telinga (Tamás *et al.*, 2020).

Cacat telinga dapat disembuhkan dengan metode non-bedah. Meskipun operasi sering kali menjadi pilihan utama untuk memperbaiki cacat telinga, namun ada beberapa metode non-bedah yang bisa dipertimbangkan, tergantung pada jenis dan tingkat keparahan cacat telinga. Salah satu pengobatan alternatif yang dapat dilakukan dengan metode non-bedah adalah pembuatan protesa telinga (Prawesthi and Syafitri, 2019). Pembuatan protesa telinga adalah perangkat buatan yang dirancang untuk menggantikan sebagian atau seluruh bagian telinga yang hilang akibat cedera, penyakit, atau kelainan bawaan seperti mikrotia. Protesa ini digunakan untuk mengembalikan bentuk telinga yang alami dan meningkatkan kepercayaan diri. Sehingga pembuatan protesa telinga memerlukan orientasi yang tepat dan bentuk yang baik, terutama untuk pasien dengan cacat unilateral, sehingga kesulitan terbesar dalam pembuatan protesa adalah membuat cetakan yang akurat

untuk membuat pola malam. Keakuratan hasil cetakan ditentukan oleh penggunaan jenis bahan cetak dan teknik pencetakan. Bahan cetak yang biasa digunakan dalam pembuatan protesa telinga di antaranya *reversible hydrocolloid, irreversible hydrocolloid,* dan *elastomer* (Endra Purdiana *et al.*, 2020)

Berdasarkan latar belakang di atas, adanya kasus kecacatan telinga yang bisa diperbaiki dengan telinga palsu maka penulis tertarik meninjau tentang protesa telinga yang bisa digunakan. Sehingga peneliti tertarik untuk meneliti tentang pembuatan maksilofasial (telinga) berdasarkan *literature review*.

B. Rumusan Masalah

Berdasarkan uraian latar belakang di atas dapat dirumuskan permasalahan utama dalam penelitian ini, yaitu bagaimana gambaran pembuatan maksilofasial (telinga) berdasarkan literature review?

C. Tujuan Penelitian

Untuk mengetahui gambaran prosedur pembuatan telinga berdasarkan *literature review*.

D. Manfaat Penelitian

Penelitian ini diharapkan dapat memberikan wawasan dan ilmu pengetahuan di bidang kesehatan, khususnya teknik gigi, dan dapat mengetahui prosedur pembuatan telinga.

a. Manfaat praktis

1. Bagi Peneliti

Bagi peneliti sangat bermanfaat karena dapat memberikan pengalaman yang berharga serta mengetahui prosedur pembuatan telinga.

2. Bagi mahasiswa

Penelitian ini diharapkan dapat memberikan informasi bagi mahasiswa dan dapat menjadi referensi penelitian lain yang akan melakukan penelitian terkait prosedur pembuatan telinga berdasarkan *literature review*.

BAB II
TINJAUAN PUSTAKA

A. Tinjauan Umum Maksilofasial

1. Pengertian Maksilofasial

Ilmu maksilofasial adalah cabang kedokteran gigi yang berkaitan dengan perbaikan fungsi dan estetika melalui pembuatan tiruan dari struktur intraoral dan ekstraoral. Prostesis maksilofasial meliputi prostesis hidung, prostesis mata, prostesis telinga, dan obturator (Sari and Sultan, 2021).

Menurut AAOMS, maksilofasial merupakan bagian yang penting bagi kehidupan manusia. Maksilofasial dibentuk oleh tulang-tulang wajah atau tengkorak bagian depan, sehingga apabila terjadi fraktur dapat mengakibatkan suatu kelainan pada bentuk wajah yang tidak jarang mengakibatkan deformitas berat dan meninggalkan kecacatan bahkan dapat mengancam jiwa, seperti akibat gangguan saluran napas bagian atas dan otak. Akibat trauma maksilofasial yang sering kompleks dan melibatkan beberapa organ penting, penanganan harus intensif dan holistik. Fraktur pada maksilofasial bisa terjadi hanya di satu tempat atau kompleks, akibat benturan dengan kekuatan rendah atau akibat kekuatan tinggi (Bedogni, Campisi and Fusco, 2018)

Protesa maksilofasial dapat dibuat dengan atau tanpa disertai *hollow bulb*. *Hollow bulb* adalah rongga yang dibuat untuk menutup rongga mulut, rongga hidung, dan defek. Pembuatan *hollow bulb* dapat dilakukan dengan dua cara, yaitu *one-piece hollow bulb* dan *two-piece hollow bulb*. *One-piece*

hollow bulb adalah pembuatan obturator hollow bulb dengan membentuk shim di dalam protesa obturator (Tanuhendrata *et al.*, 2022).

a. Maksilofasial Intraoral

Maksilofasial intraoral adalah istilah medis yang merujuk pada tindakan bedah atau perawatan yang dilakukan di dalam mulut untuk mengatasi masalah pada rahang, wajah, dan bagian dalam mulut.

Cacat intraoral pada rahang atas terjadi karena trauma, perubahan patologis, radiasi, luka bakar, atau intervensi bedah. Ukuran cacat ini dapat bervariasi dari kecil ke besar, termasuk palatum lunak dan palatum keras, *ridge alveolar*, dan rongga hidung. Ukuran cacat, jumlah gigi yang tersisa, jumlah sisa struktur tulang, dan kemampuan pasien untuk beradaptasi dengan protesa adalah beberapa faktor yang memengaruhi prognosis perawatan. Gigi tiruan *hollow* tidak hanya mengurangi berat protesa tetapi juga mencegah tekanan yang tidak semestinya pada *undercut* jaringan (Fathurrahman *et al.*, 2020).

b. Maksilofasial Ekstraoral

Maksilofasial ekstraoral adalah bagian luar mulut yang berkaitan dengan rahang dan wajah. Daerah ini meliputi tulang, otot, saraf, dan pembuluh darah yang mendukung dan berfungsi dalam struktur wajah.

Cacat ekstraoral pada telinga mengacu pada segala bentuk kelainan atau deformitas yang terjadi pada bagian luar telinga. Kelainan ini dapat bersifat bawaan (sejak lahir) atau didapat (akibat trauma, penyakit, atau tindakan bedah) (Aditama *et al.*, 2020).

2. Macam Protesa

a. Protesa Telinga

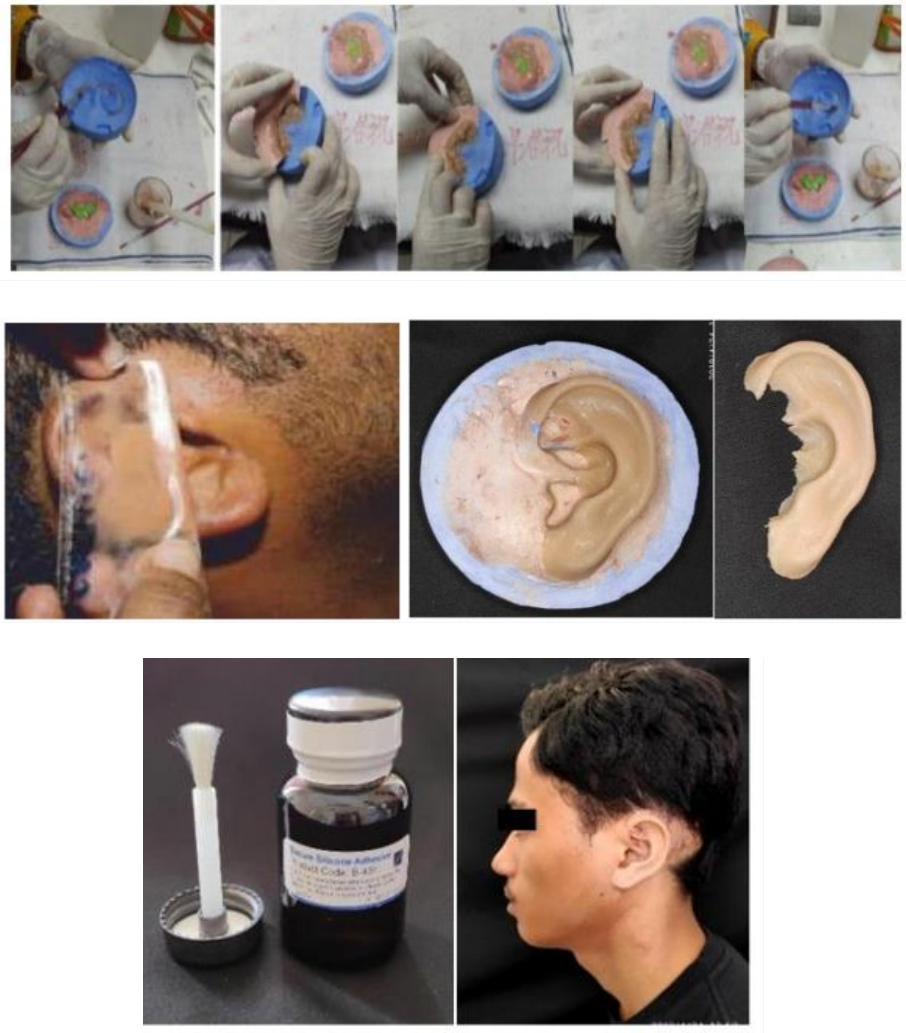

Gambar 2. 1 Protesa Telinga

(Nasaruddin et al., 2022)

Pembuatan protesa telinga membutuhkan ketepatan orientasi dan detail bentuk yang baik, terutama pada pasien dengan defek unilateral, sehingga kesulitan utama dalam pembuatan protesa telinga adalah hasil yang akurat untuk membuat pola malam. Keakuratan hasil cetakan ditentukan oleh penggunaan jenis bahan cetak dan teknik pencetakan. Bahan cetak yang biasa digunakan dalam pembuatan protesa telinga di

antaranya *reversible hydrocolloid, irreversible hydrocolloid,* dan *elastomer*. Teknik pencetakan yang dapat diaplikasikan dalam pembuatan protesa telinga di antaranya metode dua cetakan dengan bahan cetak *plester, reversible hydrocolloid* dengan sendok cetak malam, *irreversible hydrocolloid* dengan sendok cetak kaku, dan metode pencetakan tiga lapis (Devanny Gumulya and Fenny Meilani, 2022).

Metode pencetakan tiga lapis menggunakan bahan cetak *irreversible hydrocolloid* yang diaplikasikan dalam tiga tahap berbeda sehingga meningkatkan keakuratan hasil cetakan. Keunggulan teknik pencetakan tiga lapis adalah mudah dilakukan dan memiliki akurasi hasil pencetakan yang baik (Endra Purdiana *et al.*, 2020).

b. Protesa Mata (Waskitho, Sugiatno and Ismiyati, 2023)





Gambar 2. 2 Protesa Mata

Penderita yang mengalami kelainan mata seperti mata bawaan, kerusakan mata karena kecelakaan lalu lintas, kecelakaan olahraga, serta infeksi mata yang parah dapat menyebabkan kerusakan tulang bola mata sehingga penderita dapat mengalami gangguan fungsi, estetik, dan psikis. Untuk mengatasinya perlu dilakukan usaha rehabilitasi dengan melakukan pembuatan protesa mata individual (Waskitho, Sugiatno and Ismiyati, 2023)

Pembuatan protesa mata individual dilakukan dengan cara mencetak rongga mata penderita yang membutuhkan mata tiruan. Dengan cara ini, bentuk dan ukuran protesa mata dapat sesuai dengan anatomi dan fungsi yang tersisa. Bentuk dan warnanya juga dapat dibuat mendekati mata alami sehingga estetika dan kenyamanan lebih menyerupai mata asli.

Berbeda dengan protesa mata buatan pabrik, di mana pasien langsung menggunakannya, maka terdapat kemungkinan terjadinya tekanan yang berlebihan dan tidak merata terhadap jaringan rongga mata

yang dapat mengakibatkan protesa mata tertekan balik sehingga mudah lepas baik saat diam maupun bergerak.

c. Protesa Hidung





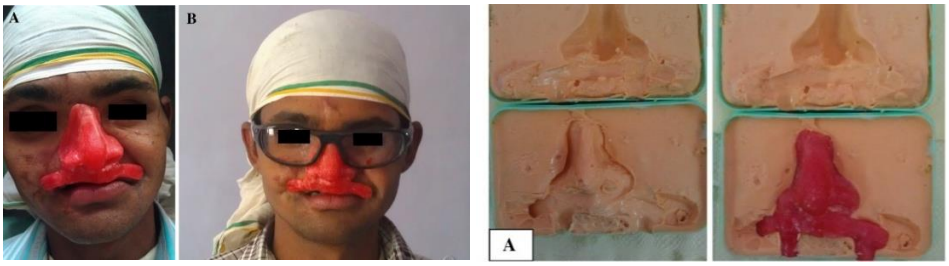





Gambar 2. 3 Protesa Hidung

Protesa hidung adalah alat buatan yang digunakan untuk mengganti bagian hidung yang hilang atau rusak akibat cedera, penyakit (seperti kanker), atau cacat bawaan. Protesa ini dibuat khusus untuk setiap individu agar sesuai dengan bentuk wajah dan warna kulit (Maart, 2023).

B. Tinjauan Umum Telinga

1. Pengertian Telinga (Fitria and Edward, 2022)

Telinga manusia merupakan organ pendengaran yang mampu menangkap dan mengubah suara yang berupa energi mekanik dan energi listrik kemudian mengirimkannya ke otak untuk dipahami. Telinga juga merupakan sistem organ pendengaran yang terbagi atas telinga dalam, telinga luar, dan telinga tengah. Telinga manusia juga merupakan organ penting dalam sistem indra tubuh yang berfungsi sebagai indera pendengaran serta memiliki peran utama sebagai penerima gelombang suara dan mengirimkan sinyal ke otak. Telinga juga penting untuk penentuan arah kepala dan menjaga keseimbangan tubuh.

Daun telinga atau pinna merupakan salah satu bentuk paling kompleks pada manusia karena posisinya dan merupakan struktur berpasangan. Deformitas dari daun telinga sering menyebabkan gangguan psikologis yang lebih besar dibandingkan dengan ukuran defeknya. Bentuk normal dan proporsi telinga mudah dikenali tetapi sulit untuk merekonstruksi telinga tanpa teknik bedah yang baik dan apresiasi konfigurasi yang baik dari telinga normal.

Daun telinga memiliki topografi tiga dimensi yang kompleks yang terdiri dari kulit dan tulang rawan. Kerangka tulang rawan terbuat dari tulang rawan fibroelastik yang terbungkus oleh kulit yang tipis.

2. Anatomi Telinga

Sistem organ pendengaran perifer terdiri dari struktur organ pendengaran yang berada di luar otak dan batang otak, yaitu telinga luar, telinga tengah, telinga dalam, dan saraf koklearis. Sedangkan organ pendengaran sentral adalah struktur yang berada di dalam batang otak dan otak, yaitu nukleus olivarius superior, lemniskus lateralis, kolikulus inferior, dan korteks serebri lobus temporalis area *Wernicke* (Adillasari, 2020)

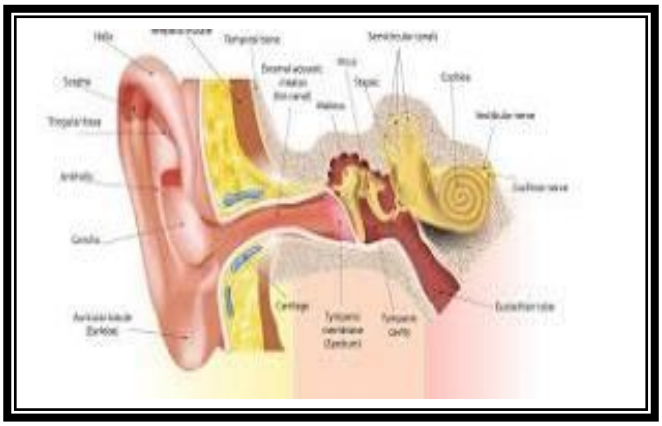

Gambar 2. 4 Anatomi Telinga

Terdapat tiga bagian penting dari telinga, yaitu: telinga bagian luar (auris externa), telinga tengah (auris media), dan telinga bagian dalam (auris interna).

a. Telinga bagian luar (*Auris Externa*) merupakan bagian telinga yang terlihat, tugasnya melindungi timpani telinga bagian dalam serta berperan dalam mengumpulkan dan mengarahkan gelombang suara ke telinga tengah. Telinga bagian luar terdiri dari dua bagian, yaitu lipatan telinga (*auricular tubercle*) dan saluran telinga (*meatus*). Lipatan telinga (permukaan telinga) terdiri dari tulang rawan elastis yang ditutupi kulit, yang mengumpulkan suara dan meneruskannya ke saluran pendengaran (*meatus acusticus externus*). Bagian luar ini terdiri dari tulang rawan dan ditutupi kulit, yang memperkuat gelombang suara dan mengarahkannya ke gendang telinga di telinga tengah (Aditama *et al.*, 2020).
b. Telinga tengah berfungsi mempersepsikan gelombang suara dari telinga luar dalam bentuk gelombang tekanan. Telinga tengah terdiri dari beberapa bagian, yaitu membran timpani, maleus (martil), landasan (incus), dan stapes (sanggurdi).

c. Telinga dalam berfungsi dalam penerimaan suara dan menjaga keseimbangan. Terdiri dari beberapa bagian, yaitu koklea, saluran setengah lingkaran, dan saraf pendengaran.

3. Persyarafan Telinga

Otot-otot telinga sangat kompleks dan mengandung banyak saraf kranial yang bertanggung jawab untuk pendengaran, keseimbangan, dan sensasi di daerah telinga. Ada beberapa fungsi tiap saraf yaitu: (Tanuhendrata et al., 2020).

a. Saraf vestibulokoklear: saraf ini memiliki dua bagian utama.
b. Saraf vestibular: mengontrol keseimbangan tubuh dengan mencatat gerakan kepala.
c. Saraf koklear: mengubah getaran suara menjadi serabut saraf dan mengirimkannya ke otak untuk dianggap sebagai suara.
d. Saraf trigeminus: saraf ini mengirimkan sensasi seperti nyeri, panas, dan sentuhan ke kulit di sekitarnya.
e. Saraf glossofaringeus: saraf ini memengaruhi telinga bagian dalam termasuk gendang telinga dan faring. Saraf ini juga berperan dalam refleks menelan.
f. Saraf vagus: saraf ini memberikan persarafan parasimpatis pada otot-otot kecil telinga tengah yang mengontrol tekanan udara di telinga tengah.

4. Fisilogi pendengaran

Proses pendengaran diawali dengan penangkapan energi bunyi oleh gendang telinga berupa gelombang yang dikirim ke koklea melalui udara atau tulang, rangsangan bunyi ke organ pendengaran, konversi, fase transmisi, perubahan kekuatan fisik stimulus ke organ penerima, dan fase pengiriman impuls saraf ke korteks pendengaran (Guttal *et al.*, 2019).

C. Tinjauan Umum Defek Telinga

1. Pengertian Defek

Defek telinga unilateral atau bilateral dapat disebabkan oleh berbagai faktor, seperti trauma, gangguan pertumbuhan, atau prosedur pengangkatan kanker. Kondisi tersebut memengaruhi psikologi pasien karena telinga merupakan organ penting yang membentuk estetika wajah. Rehabilitasi kerusakan telinga dapat dilakukan dengan metode bedah dan non-bedah. Perawatan bedah tidak dapat dilakukan pada pasien yang memiliki kontraindikasi yang tinggi, membutuhkan waktu penyembuhan, dapat ditolak oleh tubuh, dan biayanya relatif mahal. Salah satu pengobatan alternatif yang dapat dilakukan tanpa metode bedah adalah dengan membuat protesa telinga (Arora *et al.*, 2020)

Defek adalah cacat atau kerusakan pada telinga yang disebabkan oleh kelainan bawaan, penyakit yang didapat, atau kecelakaan. Mikrotia adalah istilah untuk penyakit telinga bawaan dan kelainan bentuk telinga (lipatan telinga) serta telinga bagian luar saat lahir. Biasanya pada kondisi ini, telinga (lipatan telinga) dan telinga bagian luar tidak terbentuk sama

sekali. Hal ini menyebabkan gangguan pendengaran pada penderitanya dan melemahkan rasa percaya diri. Untuk memperbaiki estetika serta kerusakan fungsi telinga dapat dibuatkan restorasi protesa telinga (Mohamed *et al.*, 2018).

2. Defek Telinga

Defek telinga adalah kondisi di mana telinga memiliki bentuk atau struktur yang tidak normal. Kondisi ini bisa terjadi pada satu atau kedua telinga, dan tingkat keparahannya dapat bervariasi dari ringan hingga parah.

3. Macam-macam Defek Telinga

Beberapa jenis defek telinga yang umum meliputi: (Inflamasi et al., 2020).

a. Mikrotia: telinga berukuran lebih kecil dari normal.



Gambar 2. 5 Klasifikasi Mikrotia

(Zhang et al., 2019)

b. Anotia: tidak adanya telinga sama sekali.



Gambar 2. 6 Anotia

c. Atresia: penutupan saluran telinga.

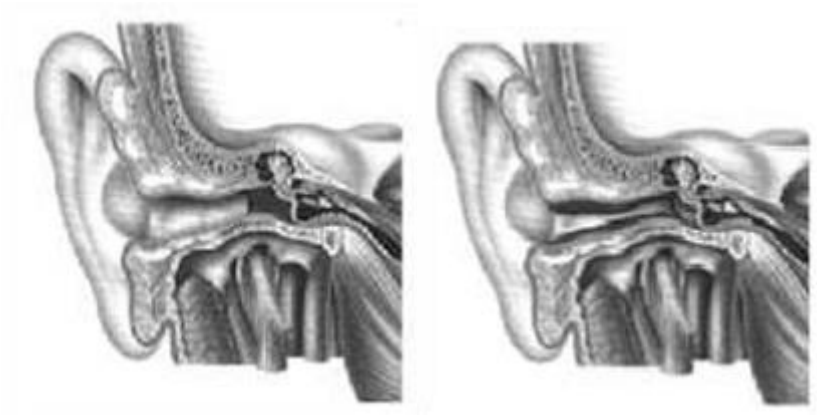

Gambar 2. 7 Atresia

d. Kelainan bentuk telinga: telinga memiliki bentuk yang tidak normal.



Gambar 2. 8 Kelainan Bentuk Telinga

4. Etiologi terjadinya Defek Telinga

Penyebab terjadinya defek telinga cukup kompleks dan beragam, sering kali melibatkan kombinasi faktor genetik dan lingkungan. Beberapa faktor yang sering dikaitkan dengan defek telinga antara lain: (Hafiz et al., 2020).

a. Faktor Genetik

1). Sindrom genetik: banyak sindrom genetik yang terkait dengan kelainan telinga, seperti *Treacher Collins syndrome*, *Goldenhar syndrome*, dan *Pierre Robin sequence*.

2). Mutasi gen: mutasi pada gen tertentu dapat menyebabkan gangguan perkembangan telinga.

b. Faktor Lingkungan

1) Paparan zat berbahaya: paparan ibu hamil terhadap zat berbahaya seperti alkohol, tembakau, atau obat-obatan tertentu dapat meningkatkan risiko defek telinga pada janin.

2) Infeksi: infeksi selama kehamilan, terutama pada trimester pertama, dapat mengganggu perkembangan janin.

3) Radiasi: paparan radiasi yang tinggi juga dapat menjadi faktor risiko.

D. Tinjauan Umum Pembuatan Prothesa Telinga

1. Pengertian Pembuatan Prothesa Telinga

Protesa telinga adalah restorasi buatan yang dibuat untuk menggantikan telinga yang hilang karena kecelakaan, penyakit, atau cacat lahir seperti mikrotia, sehingga fungsi telinga yang hilang dapat pulih kembali. Ada beberapa bahan yang bisa digunakan, yaitu akrilik, akrilik soft silikon, polivinil, dan lain-lain, serta retensi yang digunakan dalam pembuatan protesa pendengaran meliputi retensi anatomi, adhesif, dan mekanis (Fathurrahman *et al.*, 2021).

Pembuatan protesa telinga merupakan proses pembuatan perangkat buatan yang dirancang untuk menggantikan sebagian atau seluruh bagian telinga yang hilang akibat cedera, penyakit, atau kelainan bawaan seperti mikrotia. Protesa ini berfungsi untuk mengembalikan bentuk telinga yang alami, meningkatkan kepercayaan diri, dan dalam beberapa kasus membantu fungsi pendengaran. Pembuatan protesa telinga memerlukan orientasi yang tepat dan detail bentuk yang baik, terutama untuk pasien dengan cacat unilateral. Salah satu kesulitan terbesar dalam pembuatan protesa telinga adalah menghasilkan cetakan yang akurat untuk pembuatan pola malam. Keakuratan hasil cetakan ditentukan oleh jenis bahan cetak dan teknik pencetakan yang digunakan. Bahan cetak yang biasa digunakan dalam pembuatan protesa telinga antara lain *reversible hydrocolloid*, *irreversible hydrocolloid*, dan *elastomer* (Wang, 2018).

Keakuratan hasil cetak sangat bergantung pada pemilihan bahan dan teknik pencetakan. Bahan cetak yang paling umum digunakan dalam pembuatan protesa telinga yaitu hidrokoloid reversibel, hidrokoloid ireversibel, dan elastomer.

2. Prosedur Pembuatan Telinga

a. Pembuatan Pola *Wax* dengan Metode Donor

Pembuatan telinga baru atau rekonstruksi telinga adalah prosedur bedah yang kompleks yang bertujuan untuk memperbaiki bentuk dan fungsi telinga yang mengalami kelainan atau cacat. Prosedur ini sering

dilakukan pada pasien dengan *mikrotia* (telinga kecil) atau *anotia* (tidak memiliki telinga). Adapun tahap-tahap pembuatan prosedur telinga (Devanny Gumulya and Fenny Meilani, 2022):

1). Model kerja yang sudah diterima dirapikan dengan mesin *trimmer* dan dibersihkan dari nodul-nodul, kemudian dibasis dengan menggunakan *flask* yang dibuat terlebih dahulu menggunakan *paper art*.

2). Setelah *flask* dibuat, bagian bawah difiksasi menggunakan *wax* cair kemudian *dental stone type hard* diaduk dan dituang ke dalam *flask*, selanjutnya model diletakkan di atasnya dan dirapikan.

3). Pola malam dari telinga diperoleh dengan cara teknik donor. Penggunaan teknik donor diambil dari telinga yang bentuknya menyerupai telinga asli pasien. Di sekeliling telinga pendonor dibuat batas dengan selapis *wax*, kemudian *alginate* dimasukkan ke dalam *bowl* dengan air yang secukupnya, lalu *alginate* diaduk hingga bertekstur sedikit cair. *Alginate* dimasukkan ke dalam *syringe* berukuran besar, kemudian *alginate* dialirkan ke dalam telinga pendonor dengan *syringe* sampai menutupi seluruh permukaan telinga pendonor. Setelah *alginate* mengeras, *alginate* dilepas dari telinga pendonor, kemudian akan didapatkan *mold space* bentuk telinga yang akan dibuat.

4). Tuangkan *wax* cair ke dalam cetakan *alginate*, tunggu beberapa menit hingga *wax* mengeras seluruhnya. Setelah *wax* mengeras seluruhnya,

cetakan *alginate* dibuka untuk mendapatkan pola malam dari telinga. Bagian *wax* yang berlebih dipotong pada bagian bawah pola malam, kemudian pola malam dirapikan hingga bentuknya sesuai dengan telinga pasien. Selapis tipis *wax* diletakkan pada model kerja yang kemudian difiksasi bagian tepinya dengan *wax* cair. Kemudian pola malam telinga yang sudah dirapikan difiksasi dan dibentuk dengan selapis *wax* yang terdapat pada model. Permukaan *wax* dirapikan dan dihaluskan dengan menggunakan *lecron*.

b. Penanaman Pola Malam *(Flasking)*

1). Model dan *cuvet* bagian bawah diberi *separating medium* atau *vaseline* sebelum melakukan proses *flasking*. Bahan tanam yang digunakan dalam prosedur penanaman pola malam adalah *plaster of paris.*

2). Langkah pertama, bahan tanam diaduk dengan rasio *powder* dan *liquid* 2:1, kemudian lakukan penanaman *cuvet* bagian bawah. Selanjutnya yaitu penanaman pada *cuvet* bagian atas.

3). Dilakukan proses *paint on* dengan menggunakan bahan *dental stone* pada bagian daun telinga. Setelah seluruh bagian permukaan daun telinga ditutupi *dental stone*, aduk *plaster of paris* dengan rasio *powder* dan *liquid* 2:1 kemudian lakukan penanaman *cuvet* bagian atas.

4). Kemudian dilakukan *pressing* dengan menggunakan *table press* sampai bahan tanam mengeras.

5). Proses pembuangan pola malam atau *boiling out* dilakukan dengan cara *cuvet* dimasukkan ke dalam panci yang berisi air mendidih dengan *hand press* selama 5 menit atau sesuai aturan pabrik. Kemudian *cuvet* diangkat dan dibuka, sehingga *cuvet* bagian atas dan bawah terpisah. Lalu bagian *mold space* disiram dengan menggunakan air panas, pastikan tidak ada sisa *wax* yang tersisa.

c. Pengaplikasian *Acrylic Resin* (*Packing*)

1). Tahap pertama yang dilakukan adalah pengulasan *CMS* pada seluruh permukaan model dan bahan tanam.

2). Kemudian campurkan kedua bahan *heat curing acrylic* beserta *liquid* hingga mencapai warna yang sesuai dengan yang dibutuhkan, yaitu warna B4. Tunggu beberapa menit sampai bahan *heat curing acrylic* mencapai tahap *dough stage*, yaitu tidak lengket dan berserat.

3). Setelah bahan *heat curing acrylic* siap diaplikasikan, letakkan pada *mold space*.

4). Lalu lakukan pengepresan menggunakan *table press* dengan kekuatan minimum selama 10 detik. Kemudian *cuvet* dibuka, bagian akrilik yang melewati batas dari *mold space* dirapikan dan dibuang. Proses *pressing* yang kedua dilakukan tanpa *cellophane* dengan kekuatan yang maksimal.

5). Tunggu selama ± 1 menit, lalu lakukan proses *curing* menggunakan *hand press*. Pada tahap *curing* dilakukan perebusan *cuvet* selama 90 menit dimulai dari keadaan air mendidih dengan suhu 100ºC atau

sesuai dengan aturan pabrik. Pada tahap *deflasking* dilakukan proses pelepasan *prosthesis* dari *cuvet* dan bahan tanamnya dengan menggunakan martil, pisau gips, dan *lecron*. Kemudian dirapikan dengan *bur fissure* dan amplas halus.

6). Tahap *polishing* adalah tahap menghaluskan dan memoles suatu *prosthesis*, yaitu menggunakan sikat hitam dan *pumice*. Selanjutnya, sikat putih halus dengan bahan $CaCO_3$.

d. Pemasangan Retensi.

Setelah *temporary auricular prosthesis* dirapikan dan mengilap, *prosthesis* diletakkan pada model lalu diberi retensi dan direkatkan dengan bingkai kaca menggunakan perekat.

3. Gambar Pembuatan Protesa Telinga



Gambar 2. 9 Try In Sendok Cetak
(Fathurrahman *et al.*, 2020)



Gambar 2. 10 Aplikasi bahan cetak pada daerah post aurele (lapisan pertama) (Fathurrahman *et al.*, 2020)



Gambar 2. 11 Aplikasi bahan cetak pada permukaan dalam telinga (lapisan kedua) (Fathurrahman *et al.*, 2020)



Gambar 2. 12 Aplikasi bahan cetak di sekelilingnya telinga (lapisan ketiga) (Fathurrahman *et al.*, 2020)



Gambar 2. 13 Hasil pencetakan telinga dengan metode pencetakan tiga lapis (Fathurrahman *et al.*, 2020).



Gambar 2. 14 Hasil pengisian cetakan dengan dental stone (Fathurrahman *et al.*, 2020).



Gambar 2. 15 Hasil pengisian cetakan dengan bahan base plate wax (Fathurrahman *et al.*, 2020).



Gambar 2. 16 Hasil pengisian cetakan dengan bahan base plate wax
(Fathurrahman *et al.*, 2020).



Gambar 2. 17 Try in pola malam pada pasien
(Fathurrahman *et al.*, 2020).



Gambar 2. 18 Penentuan Warna
(Fathurrahman *et al.*, 2020)



Gambar 2. 19 Insersi Protesa Telinga Dekstra
(Fathurrahman *et al.*, 2020).

BAB III
METODE PENELITIAN

A. Jenis Penelitian

Metode penelitian yang digunakan adalah studi literatur. Metode studi literatur merupakan bentuk penelitian yang dilakukan melalui penelusuran dengan membaca berbagai sumber, baik buku, jurnal, maupun terbitan lain yang berkaitan dengan topik penelitian, untuk menjawab isu atau permasalahan yang ada.

B. Pengumpulan Data

Data yang digunakan berasal dari jurnal, artikel ilmiah, *literature review* yang berisikan tentang konsep yang diteliti.

C. Analisis Data

Memulai dengan materi hasil penelitian yang secara sekuensial diperhatikan dari yang paling relevan. Cara lain dapat juga, misalnya dengan melihat tahun penelitian diawali dari yang paling mutakhir, dan berangsur-angsur mundur ke tahun yang lebih lama.

Membaca abstrak dari setiap penelitian terlebih dahulu untuk memberikan penilaian apakah permasalahan yang dibahas sesuai dengan yang hendak dipecahkan dalam penelitian.

Mencatat bagian-bagian penting dan relevan dengan permasalahan penelitian. Untuk menjaga agar tidak terjebak dalam unsur plagiat, para peneliti hendaknya juga mencatat sumber-sumber informasi dan mencantumkan daftar pustaka jika memang informasi berasal dari ide atau hasil penelitian orang lain.

Membuat catatan, kutipan, atau informasi yang disusun secara sistematis sehingga peneliti dengan mudah dapat mencari kembali jika sewaktu-waktu diperlukan.

D. Alur Penelitian

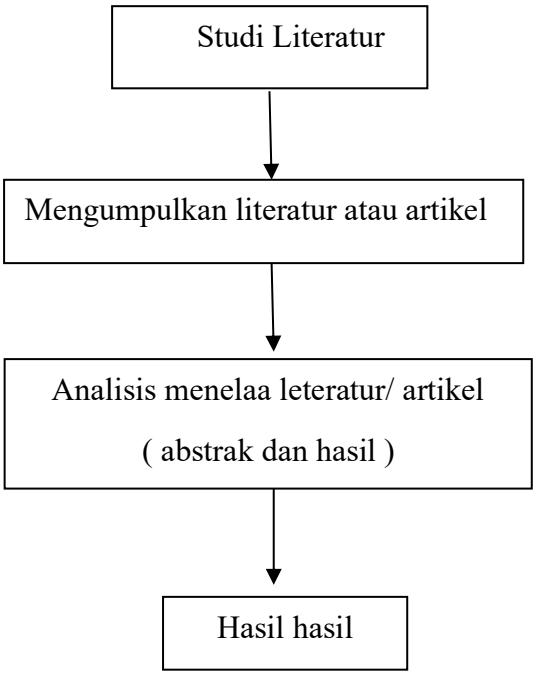

Bagan 3. 1 Alur Penelitian

BAB IV

HASIL PEMBAHASAN

A. Hasil

Literature review ini dilakukan untuk mengetahui prosedur pembuatan *(maxillo)* telinga dengan menggunakan teknik pengumpulan jurnal yang relevan dengan judul. Jurnal yang dikumpulkan dianalisis untuk menjawab tujuan dari prosedur pembuatan *(maxillo)* telinga yang meliputi teknik konvensional dan digital.

1. Karakteristik studi

   Sebanyak 20 jurnal yang memenuhi kriteria inklusi diperoleh melalui penelusuran publikasi ilmiah dalam rentang tahun 2018–2024 berdasarkan topik *literature review* menggunakan kata kunci berbahasa Indonesia *(pembuatan maksilofasial telinga berdasarkan literature review)*. Berdasarkan hasil pencarian literatur, jurnal-jurnal tersebut diperoleh melalui *Google Scholar*.

No.	Penulis	Judul	Hasil Penilitian	Kelebihan	Kekurangan
1.	Demir *et al.*, 2019	Teknik Mengukir Malam Merah pada *Prosthesis* Telinga dengan *Implant*	Artikel ini menjelaskan prosedur yang berbeda dan lebih sederhana untuk pembuatan *prosthesis auricular* yang menyerupai telinga kiri pasien yang masih utuh.	Teknik ini menghasilkan ukiran lilin yang sederhana, aman, murah, hemat waktu, efektif, dan akurat, yang memandu pembuatan *prosthesis auricular* agar tampak lebih alami serta menyerupai telinga utuh yang simetris. Pasien merasa puas dengan tampilan *prosthesis* yang terlihat lebih natural.	Ada beberapa keterbatasan teknik ini, terutama pada situasi di mana pasien memiliki asimetri wajah. Selain itu, pigmen pewarnaan diketahui dapat mengalami perubahan warna setelah beberapa waktu akibat paparan sinar ultraviolet.
2.	Nagpal, Gupta and Radiologi, 2020	Pembuatan *Prostesis Silikon* untuk Cacat Telinga Bilateral	Hasil ini menunjukkan bahwa pembuatan *prostesis silikon* untuk cacat telinga bilateral merupakan pendekatan yang efektif dan dapat diterima secara estetika, serta	Penggunaan teknik donor memungkinkan pembuatan *prostesis* untuk cacat bilateral yang luas, sehingga memberikan solusi yang lebih efektif dibandingkan dengan metode lain yang mungkin tidak mampu	Meskipun silikon RTV memiliki daya tahan sekitar 9–12 bulan, prosedur ini memerlukan penggantian *prostesis* secara berkala, yang dapat menjadi beban bagi pasien, baik dari segi biaya maupun waktu.

			memberikan manfaat psikologis yang signifikan bagi pasien.	menangani defek berukuran besar.	
3	Nagpal, D.A., Gupta, D.R. and Radiologi, D. 2018	Rehabilitasi Cacat Telinga dengan Menggunakan *Prostesis Telinga Silikon* dengan Penahan Kacamata dan *Stent* Telinga	Penggunaan bahan silikon untuk pembuatan *prostesis* wajah telah memungkinkan pemulihan struktur yang hilang dengan baik. Artikel ini menjelaskan teknik klinis sederhana untuk merehabilitasi pasien dengan cacat telinga.	Prosedur ini memberikan alternatif yang baik bagi pasien yang tidak ingin menjalani operasi. *Prosthesis* ini relatif mudah dirawat oleh pasien tanpa memerlukan perawatan yang rumit.	Meskipun *prosthesis* dapat disesuaikan, hasil estetika mungkin tidak sebanding dengan rekonstruksi bedah.
4	Guttal *et al.*, 2019	Rehabilitasi Telinga yang Hilang dengan *Prosthesis Auricular* yang	Laporan kasus ini menjelaskan metode yang aman, sederhana, dan ekonomis untuk rehabilitasi pasien dengan kehilangan daun	*Prosthesis aurikular* yang ditahan *implant* memberikan hasil estetika yang lebih baik dan tampak alami. *Implant* memberikan retensi yang lebih baik dibandingkan metode tradisional.	Prosedur ini lebih mahal dibandingkan metode rehabilitasi lain, terutama karena penggunaan *implant* sebagai bahan *prosthesis* berkualitas.

		Ditahan *Implant*	telinga kanan menggunakan *prosthesis silikon* yang didukung *implant*. *Implant* ditempatkan di daerah mastoid tulang temporal. Rekonstruksi telinga dilakukan dengan *prosthesis aurikular silikon*, yang ditahan menggunakan magnet yang dimasukkan ke dalam *shim* resin autopolimerisasi untuk mengurangi berat *prosthesis* pada satu *implant*.		
5	Prosthesis, 2019	Pembuatan *prosthesis* dari silikon	Penelitian ini menegaskan pentingnya rehabilitasi prostetik dalam meningkatkan kualitas hidup pasien dengan cacat auricular. *Prosthesis* telinga	Silikon yang digunakan memberikan penyesuaian yang baik pada permukaan kulit, meningkatkan kenyamanan, dan penggunaan kombinasi perekat dengan bingkai kacamata memberikan stabilitas yang efektif.	Penggunaan perekat dapat meningkatkan risiko penumpukan *mikroba*, yang dapat menyebabkan infeksi pada area yang sensitif.

			silikon dapat memberikan rehabilitasi yang efektif bagi pasien.		
6.	Fathurrahman *et al.*, 2020	Pembuatan *Prosthesis* Telinga dengan Metode Pencetakan Tiga Lapis	Penelitian ini membandingkan teknik pencetakan konvensional, yang menunjukkan bahwa metode tiga lapis mengurangi risiko distorsi cetakan.	Tiga lapisan cetakan dapat dipisahkan dengan mudah, sehingga memfasilitasi proses pengecoran dan pembuatan pola malam.	Proses pencetakan yang melibatkan beberapa lapisan mungkin memakan waktu lebih lama dibandingkan teknik yang menggunakan satu lapisan. Selain itu, proses ini memerlukan keterampilan dan pengalaman yang baik untuk memastikan setiap lapisan diterapkan dengan benar tanpa distorsi.
7.	ndra Purdiana *et al.*, 2020	Pembuatan *Prostesis* Telinga Eksternal pada Penderita *Microtia* dengan Bahan Silikon *Room*	*Prosthesis* telinga eksternal pada penderita *microtia* dengan bahan silikon *Room Temperature Vulcanizing* (RTV) dapat mengembalikan dan memperbaiki	Prosedur pembuatan memberikan panduan yang terstruktur; dengan adanya prosedur yang baku, hasil yang diperoleh menjadi lebih konsisten serta dapat mengurangi variabilitas dan kesalahan.	Setiap prosedur memiliki konteks dan tujuan yang berbeda, sehingga diperlukan pertimbangan agar mampu beradaptasi dalam situasi yang tidak terduga.

		Temperature Vulcanizing	bentuk serta fungsi estetika pasien, sekaligus meningkatkan kondisi psikologis pasien.		
8.	Prawesthi and Syafitri, 2019	Temporary *Auricular Prosthesis* Acrylic Resin with Eyeglasses Retention to Improve Aesthetics in Patient with Ear Loss (Case Report)	Penelitian ini menunjukkan bahwa pembuatan *prosthesis auricular* dengan bahan akrilik resin dapat menjadi solusi sementara yang baik sebelum tindakan operasi atau penggunaan *prosthesis* definitif.	*Prosthesis* sementara dapat digunakan segera setelah kehilangan telinga, sebagai solusi cepat untuk masalah estetika dan psikologis pasien.	*Prosthesis* sementara tidak dirancang untuk penggunaan jangka panjang, sehingga harus diganti setelah periode tertentu.
9.	Cristache *et al.*, 2021	Alur Kerja Digital dalam *Prostodonsia Maksilofasial* Sebuah Pembaruan dalam Akuisisi, Pengeditan, dan Desain Data Cacat	Alur kerja dalam *prostodonsia maksilofasial* menunjukkan potensi besar dalam meningkatkan efisiensi dan efektivitas	Proses digital dapat mengurangi waktu yang diperlukan untuk membuat *prosthesis* dibandingkan dengan metode konvensional yang memakan waktu.	Penggunaan teknologi digital memerlukan keterampilan teknis yang tinggi dari profesional, yang mungkin tidak dimiliki oleh semua praktisi.

		Menggunakan Perangkat Lunak Sumber Terbuka dan Komersial yang Tersedia	pembuatan *prosthesis*		
10	Darwich *et al.*, 2021	Penilaian Biomekanik Fraktur Orbital Menggunakan Model Khusus Pasien dan Pencocokan Klinis	Temuan dari penelitian ini dapat membantu dalam mengoptimalkan terapi trauma, meningkatkan hasil perawatan, serta dapat digunakan dalam skenario trauma dan ilmu forensik.	Penggunaan 3D printing yang berbasis data CT scan pasien memungkinkan hasil yang lebih akurat dan relevan secara klinis.	Kualitas hasil sangat bergantung pada kualitas data CT scan yang diperoleh, yang biasanya bervariasi antara pasien.
11	De Crescenzio *et al.*, 2020	Perancangan dan Pembuatan *Prosthesis Telinga* dengan Menggunakan Teknik *Prototipe Cepat*	Dalam penelitian ini digunakan prosedur lengkap untuk merancang dan membuat cetakan yang dapat digunakan kembali untuk *prosthesis* telinga berbasis implan, serta membuat	Pembuatan *substruktur* dan cetakan yang cepat menghilangkan beberapa langkah prosedur tradisional (pencetakan, *modeler* malam, dan uji coba). Selain itu, desain dan kustomisasi *substruktur* yang tepat disajikan dalam bentuk	Diperlukan operator yang handal dalam penggunaan sistem.

			struktur melalui prosedur desain berbantuan komputer manufaktur (*CAD-CAM*) dan teknologi pembuatan *prototipe cepat* (*RP*).	asli dan rekasa untuk retensi silikon.	
12	(Maart, 2023)	Cara kerja digital yang inovatif untuk pembuatan telinga palsu	Hasil dari penelitian ini menunjukkan preferensi terhadap *prosthesis* dalam rehabilitasi maksilofasial, terutama dalam pembuatan *prosthesis auricular* yang dihasilkan secara digital dibandingkan yang dibuat dengan metode tradisional.	Mengurangi ketergantungan pada keterampilan *artistic* klinisi sehingga memungkinkan teknisi gigi yang kurang berpengalaman untuk menghasilkan *prosthesis* yang berkualitas tinggi. Data digital dapat disimpan dan direproduksi dengan mudah, sehingga memungkinkan digunakan jika diperlukan pembuatan *prosthesis* tambahan di masa depan.	Meskipun mengurangi keterampilan manual, teknisi gigi masih perlu dilatih untuk menggunakan perangkat lunak dan peralatan digital dengan efektif. Terkadang teknologi yang digunakan tidak menangkap semua detail anatomis dengan sempurna, tergantung pada kondisi pasien.

13	Cho and Kim, 2022	Perbandingan dan Penerapan Kasus Pembuatan Telinga Prostetik Wajah	Hasil dari penelitian ini yaitu memberikan wawasan tentang pentingnya teknologi 3D dan berinovasi dalam pembuatan prostesis wajah, khususnya telinga. Penelitian ini menunjukkan pengembangan material yang lebih tahan lama dan praktis untuk digunakan.	Pembuatan prostesis dengan teknik 3D memungkinkan penyesuaian yang lebih baik sesuai dengan kebutuhan, baik dari segi ukuran maupun bentuk, dan dapat mengurangi waktu produksi.	Investasi awal untuk peralatan cetak 3D dan perangkat lunak dapat menjadi hambatan bagi produsen kecil. Selain itu, hal ini memerlukan keterampilan teknis yang tinggi yang mungkin tidak dimiliki oleh semua produsen prostesis. Ketergantungan pada teknologi juga dapat menyebabkan gangguan jika perangkat keras atau perangkat lunak mengalami masalah.
14	Chand *et al.*, 2019	Rehabilitasi prostetik untuk kehilangan telinga parsial dengan menggunakan softliner jangka panjang dan attachment akrilik	Penelitian ini menunjukkan bahwa rehabilitasi prostetik untuk kehilangan sebagian telinga menggunakan softliner jangka panjang dan attachment akrilik yang dibuat khusus dapat menjadi solusi	*Attachment* akrilik yang dibuat khusus memberikan stabilitas dan retensi yang efektif dengan memanfaatkan undercut anatomis, dan softliner memudahkan perawatan serta pemeliharaan prostesis.	Meskipun attachment memberikan retensi, penggunaan adhesive tambahan diperlukan untuk meningkatkan stabilitas, yang memerlukan perhatian ekstra dari pasien. Karena softliner memiliki masa pakai tertentu, prostesis mungkin perlu diganti atau diperbaiki dalam jangka waktu tertentu.

			alternatif yang efektif.		
15	Cruz *et al.*, 2020	Kerangka kerja manufaktur prostetik yang canggih untuk prostesis telinga yang dipersonalisasi secara ekonomis	Penelitian ini menunjukkan bahwa pendekatan manufaktur maju dapat memberikan alternatif yang efisien dan ekonomis untuk pembuatan prostesis telinga yang dipersonalisasi.	Prosedur ini mempercepat proses pembuatan, memungkinkan prostesis dihasilkan dalam waktu yang lebih singkat dibandingkan dengan pengerjaan manual yang memakan waktu hingga 15 jam.	Hasil akhir sangat bergantung pada kualitas peralatan yang digunakan; printer 3D yang lebih murah mungkin tidak memberikan hasil optimal.
16	Cruz *et al.*, 2023	Model telinga parametrik otomatis untuk meningkatkan metode pemindaian 3D yang hemat dalam pembuatan telinga palsu berkualitas tinggi	Penelitian ini menunjukkan potensi besar untuk meningkatkan proses pembuatan prostesis telinga dengan menggunakan teknologi pemodelan parametrik dan pemindaian 3D yang lebih terjangkau.	Pendekatan ini mengurangi waktu dan kompleksitas dalam pembuatan prostesis telinga, memungkinkan penggunaan pemindaian fotogrametri berbasis smartphone untuk menghasilkan prostesis yang dipersonalisasi dan berkualitas tinggi.	Kualitas dan ketelitian pemindaian fotogrametri dapat dipengaruhi oleh faktor eksternal seperti pencahayaan dan sudut pengambilan gambar. Hasil mungkin bervariasi tergantung pada populasi yang diuji; penelitian ini melibatkan 14 peserta, sehingga generalisasi ke populasi yang lebih luas mungkin terbatas.

17	Tanveer *et al.*, 2023	Aplikasi Teknologi CAD/CAM untuk Penempatan Implan Kraniofasial dan Pembuatan Prostesis Aurikular-Tinjauan Sistematis	Berdasarkan 35 kasus untuk penempatan 88 implan kraniofasial dengan teknologi CAD-CAM menunjukan potensi besar dalam meningkatkan rehabilitasi prostetik untuk defek auricular.	Pasien dapat melihat rencana perawatan sebelum prosedur, yang membantu dalam pengambilan keputusan. Teknologi ini juga mengurangi jumlah kunjungan pasien dan waktu yang dihabiskan dalam proses rehabilitasi, sehingga mempercepat penyelesaian perawatan.	Meskipun banyak penelitian yang ada, masih terdapat kebutuhan untuk lebih banyak penelitian terintegrasi guna memahami aplikasi dan hasil jangka panjang dengan lebih baik.
18	Nasruddin, Asse and Jubhari, 2023	Prostetik aurikularis silikon dengan retensi perekat:	Penelitian ini menunjukkan bahwa prostesis aurikular silikon dengan retensi adhesif berhasil memulihkan penampilan pasien yang kehilangan telinga akibat kecelakaan lalu lintas.	Prostesis telinga dengan teknik konvensional harganya relatif murah dibandingkan teknik lainnya.	Prostesis memerlukan penggunaan adhesif yang harus diterapkan setiap hari dan dapat menyebabkan iritasi kulit. Meskipun adhesif membantu, prostesis mungkin tidak sekuat prostesis yang didukung implan.
19	Maria, Kok and Teoh, 2023	Alur Kerja *Splint Aurikular Digital Workflow for*	Penelitian ini menunjukkan bahwa alur kerja digital untuk	Praktisi dapat melihat hasil pemindaian secara real-time, memungkinkan perbaikan segera jika ada	Meskipun desain splint dapat disesuaikan, ada kemungkinan beberapa pasien memerlukan

		Post-Keloid Excision	*splint aurikular* merupakan alternatif yang efektif dan nyaman untuk pengobatan keloid telinga.	area yang kurang. Jika splint hilang atau perlu dibuat ulang, proses digital memungkinkan pembuatan ulang tanpa memulai dari awal.	desain yang lebih kompleks yang tidak dapat sepenuhnya dicapai dengan metode digital.
20	Edward *et al.*, 2024	*IP Annals of Prosthodontics and Restorative Dentistry* Epitel aurikuler - Memadukan teknik digital & konvensional	Secara keseluruhan, penelitian ini mengindikasikan bahwa menggabungkan teknik digital dengan metode konvensional dapat memberikan hasil yang lebih baik dalam rehabilitasi pasien dengan cacat aurikular.	Menggabungkan kedua teknik ini (secara konvensional dan digital) dapat memanfaatkan keunggulan masing-masing sambil meminimalkan kelemahannya.	Secara keseluruhan, meskipun kombinasi teknik ini menawarkan banyak keuntungan, terdapat juga tantangan dan kelemahan yang perlu dipertimbangkan dalam praktik klinis. Menggabungkan teknik digital dan konvensional dapat menambah kompleksitas dalam proses pembuatan, yang mungkin menyulitkan beberapa praktisi.

2. Karakteristik Responden Laporan kasus

a) Jurnal 1

Penelitian ini membahas prosedur pembuatan prostesis telinga yang dilakukan oleh Necla Demir, Pinar Cevik, Yener Okutan, dan A. Nilgun Ozturk Bahar Colpan (2019) dengan judul *Teknik patung lilin yang berbeda untuk prostesis aurikular yang ditahan implan:*

sebuah tinjauan literatur. Secara keseluruhan, karakteristik ini menunjukkan pentingnya pendekatan individual dalam rehabilitasi pasien dengan cacat aurikular akibat kondisi medis. Seorang pria berusia 65 tahun menunjukkan bahwa kasus ini terkait dengan populasi lansia dengan kehilangan telinga kanan yang disebabkan oleh sel basal, menyoroti pentingnya penanganan tumor pada area aurikular. Pasien dirujuk setelah reseksi total, menunjukkan bahwa prosedur prostodontik diperlukan untuk rehabilitasi setelah pengobatan kanker. Teknik ini menghasilkan ukiran lilin yang sederhana, aman, murah, hemat waktu, efektif, dan akurat, yang mengarahkan prostesis aurikular agar tampak lebih alami dan simetris seperti telinga utuh, sehingga pasien merasa puas dengan tampilan prostesis yang menyerupai aslinya.

b) Jurnal 2

Penelitian ini membahas pembuatan prostesis silikon yang dilakukan oleh Dr. Shivani Parmar, Dr. Ankur Gautam, Dr. Archana Nagpal, dan Dr. Rajeev Gupta (2018) dengan judul *Pembuatan prostesis silikon untuk cacat telinga bilateral*. Prostesis aurikular yang dibuat untuk pasien laki-laki dengan cacat telinga bilateral terbukti dapat diterima secara fungsional dan ekonomis. Proses rehabilitasi ini memberikan peningkatan signifikan dalam kepercayaan diri pasien, yang merupakan hal penting mengingat dampak sosial dan psikologis dari cacat maksilofasial. Pasien

melaporkan kepuasan yang tinggi terhadap prostesis telinga berbahan silikon yang diberikan dan mengakui manfaatnya dalam kehidupan sehari-hari.

c) Jurnal 3

Penelitian ini membahas rehabilitasi cacat telinga yang dilakukan oleh Kasim Mohamed, Anandkumar Vaidyanathan, Umamaheswari Mani, Yadharth Bhatia, dan Padmanabhan Thallam Veeravall (2018) dengan judul *Rehabilitasi cacat telinga dengan menggunakan prostesis telinga silikon dengan penahan kacamata dan stent telinga*. Pasien yang mengalami kehilangan telinga dapat berhasil direhabilitasi dengan prostesis telinga silikon. Penggunaan teknik prostetik yang melibatkan cetakan tiga lapis memungkinkan pembuatan prostesis yang estetis dan fungsional. Retensi prostesis dapat dicapai dengan memanfaatkan perekat kulit dan bingkai kacamata, memberikan rasa aman dan meningkatkan kepercayaan diri pasien. Meskipun ada beberapa kekurangan, seperti risiko alergi terhadap bahan silikon, metode ini dianggap sebagai alternatif yang efektif dan tidak invasif untuk rehabilitasi cacat aurikular. Prosedur yang disarankan dalam laporan kasus ini menyediakan pilihan pengobatan alternatif untuk rekonstruksi telinga bedah, terutama karena keterbatasan keuangan atau kekhawatiran terhadap prosedur pembedahan. Prostesis telinga silikon yang dipasang pada kacamata terbukti menjadi modalitas pengobatan yang lebih ekonomis dan

tidak terlalu rumit dibandingkan dengan prostesis wajah yang dipasangi implan. Rekonstruksi prostetik telinga setelah trauma atau reseksi menghasilkan rehabilitasi yang berhasil, disesuaikan dengan kebutuhan pasien melalui prostesis yang dipasang secara anatomis.

d) jurnal 4

Penelitian ini membahas rehabilitasi telinga yang hilang yang dilakukan oleh Satyabodh Sheshraj Guttal, Shruti Shanbhag, Sudhindra S. Kulkarni, dan Srinath L. Thakur (2019) dengan judul *Rehabilitasi telinga yang hilang dengan prostesis aurikular yang ditahan implan*. Meskipun menantang, prostesis maksilofasial dapat menjadi cara rehabilitasi pasien yang sangat baik jika berhasil. Artikel ini menjelaskan rekonstruksi daun telinga kanan pasien yang hilang menggunakan prostesis silikon yang didukung implan, yang dipertahankan menggunakan magnet yang diperoleh secara lokal. Ini adalah teknik sederhana yang cocok untuk pasien dan dokter gigi prostetik, dengan prosedur klinis dan laboratorium yang disederhanakan serta biaya prostetik yang lebih rendah.

e) Jurnal 5

Penelitian ini membahas pembuatan prostesis berbahan silikon yang dilakukan oleh Dr. Shantala Bannil dan Dr. Kamal Shigl (2019) dengan judul *Pembuatan prostesis telinga berbahan silikon*. Kesimpulan dari jurnal ini adalah bahwa cacat telinga akibat trauma dapat berhasil direhabilitasi menggunakan prostesis telinga silikon.

Teknik pembuatan yang sederhana, serta penggunaan perekat kulit dan bingkai kacamata, memungkinkan retensi yang baik dan hasil estetika yang memuaskan. Pasien merasa percaya diri dan aman dengan prostesis yang tampak alami. Metode ini menawarkan alternatif yang efektif dan ekonomis bagi pasien yang tidak dapat menjalani prosedur bedah, meskipun ada tantangan terkait degradasi material dan potensi reaksi alergi.

f) Jurnal 6

Penelitian ini membahas tentang pembuatan prostesis telinga yang dilakukan oleh Helmi Fathurhman, Titik Ismiyati, Suparyano Saleh, dan Haryo Mustiko Dipoyono (2020) dengan judul *Pembuatan prostesis telinga dengan metode pencetakan tiga lapi*. Berdasarkan jurnal ini, teknik pencetakan tiga lapis dapat diterapkan secara efektif dalam pembuatan prostesis telinga. Teknik ini menggunakan bahan cetak irreversible yang diaplikasikan dalam tiga tahapan sehingga meningkatkan akurasi hasil cetakan dan memudahkan proses pembuatan. Hasil pencetakan yang akurat sangat penting untuk memastikan prostesis telinga dapat terpasang dengan baik dan memberikan estetika yang memuaskan bagi pasien.

g) Jurnal 7

Penelitian ini membahas tentang pembuatan prostesis telinga pada penderita microtia oleh Edward, Ritty Jeba, Sharma, Shubham, Gopi, Anup, dan Dua, Parag (2020) dengan judul *Pembuatan*

Prostesis Telinga Eksternal pada Penderita Microtia dengan Bahan Silikon Room Temperature Vulcanizing. Prostesis telinga eksternal pada penderita microtia dengan bahan silikon Room Temperature Vulcanizing (RTV) dapat mengembalikan dan memperbaiki bentuk serta fungsi estetika pasien, serta dapat meningkatkan kondisi psikologis pasien.

h) Jurnal 8

Jurnal ini membahas tentang *temporary auricular* yang dilakukan oleh Ending Prawesthi dan Dita Syafitry (2019) dengan judul *Temporary Auricular Prosthesis Acrylic Resin with Eyeglasses Retention to Improve Aesthetics in Patient with Ear Loss Case (Case Report)*. Berdasarkan jurnal ini, pembuatan prostesis aurikular dengan bahan acrylic resin dapat digunakan untuk kasus pasien dengan cacat aurikular untuk pemakaian sementara (*temporary*), dan penggunaan retensi mekanis melalui kacamata cukup menguntungkan karena sederhana dan mudah dilakukan sebelum tindakan operasi atau pemakaian prostesis definitif.

Dalam pembuatannya, perlu diperhatikan beberapa hal, antara lain keterampilan tekniker dalam melakukan wax-up yang disesuaikan dengan anatomi telinga pasien dan pewarnaan.

i) Jurnal 9

Jurnal ini membahas alur kerja digital yang dilakukan oleh *Patient-Specific Models and Clinical Matching* (2021) dengan judul *Alur Kerja*

Digital dalam Prostodonsia Maksilofasial: Sebuah Pembaruan dalam Akuisisi, Pengeditan, dan Desain Data Cacat Menggunakan Perangkat Lunak Sumber Terbuka dan Komersial yang Tersedia. Terlepas dari kemajuan teknologi digital, langkah-langkah penting perlu dilakukan untuk menyederhanakan dan meningkatkan metode akuisisi data, membuat perangkat lunak desain lebih mudah diakses dalam hal biaya dan platform yang mudah digunakan, meningkatkan aspek estetika dan kecocokan marjinal dari prostesis akhir, serta menyediakan bahan yang kompatibel dan biokompatibel untuk pencetakan langsung prostesis rahang atas. Untuk memenuhi hasil estetika yang serupa dengan yang diperoleh jalur analog, sebagian besar kasus prostesis ekstraoral akhir menggunakan pendekatan tidak langsung dengan catatan 3D untuk injeksi silikon menggunakan prosedur konvensional, dan diikuti dengan individualisasi warna secara manua.

j) jurnal 10

Jurnal ini membahas penilaian biomekanik fraktur orbital yang dilakukan oleh A. Darwich, A. Khalid, S. Szavai, dan H. Nazha (2021) dengan judul *Penilaian Biomekanik Fraktur Orbital Menggunakan Model Khusus Pasien dan Pencocokan Klinis*. Penelitian ini menegaskan bahwa analisis biomekanik sangat penting dalam memahami mekanisme fraktur, dengan implikasi yang berguna dalam konteks forensik dan pengobatan.

k) Jurnal 11

Jurnal ini membahas perancangan dan pembuatan prostesis telinga yang dilakukan oleh Crescenzio, M. Fantini, L. Ciocca, F. Persia, dan R. Scotti (2020) dengan judul *Perancangan dan Pembuatan Prostesis Telinga dengan Menggunakan Teknologi Prototipe Cepat*. Dalam jurnal ini, prosedur lengkap untuk merancang dan membuat cetakan yang dapat digunakan kembali untuk prostesis telinga berbasis implan, serta membuat substruktur melalui prosedur desain berbantuan komputer-manufaktur berbantuan komputer (CAD-CAM) dan teknologi pembuatan prototipe cepat (RP), disajikan.

l) Jurnal 12

Jurnal ini membahas tentang cara kerja digital dalam pembuatan telinga oleh Netshilindi, W. Asia-Michaels, dan R. Maart dengan judul *Cara Kerja Digital yang Inovatif untuk Pembuatan Telinga Palsu*. Laporan kasus ini menjelaskan penggunaan pemindai intraoral untuk membuat impresi digital dan template telinga bagi pasien dengan telinga yang hilang. Pemindai intraoral TRIOS 3 Basic (3Shape) berhasil menangkap anatomi telinga normal dan telinga yang terkena. Template telinga yang dicetak dalam bentuk 3D menghasilkan representasi anatomi yang akurat. Dua dari penulis memiliki pengalaman klinis dalam membuat prostesis rahang atas menggunakan metode tradisional, dengan beberapa pengalaman teknologi digital yang lebih baru, seperti yang dijelaskan dalam laporan kasus ini. Dari hasil sukses perawatan

yang dijelaskan, mereka menyimpulkan bahwa metode digital ini: 1) lebih akurat; 2) lebih sedikit memakan waktu dibandingkan metode tradisional; dan 3) tidak terlalu invasif, sehingga lebih diterima oleh pasien. Eksplorasi lebih lanjut mengenai penggabungan dan penggunaan metode digital untuk berbagai macam rehabilitasi rahang atas direkomendasikan.

m) Jurnal 13

Jurnal ini membahas tentang penerapan kasus pembuatan telinga oleh Hyo-Joung Cho dan Min-Shin Kim dengan judul *Cara Kerja Digital yang Inovatif untuk Pembuatan Telinga Palsu*. Jurnal ini membahas tentang efektivitas penggunaan metode digital dalam mengurangi ketergantungan pada keterampilan artistik klinisi, sehingga memungkinkan teknisi gigi yang kurang berpengalaman untuk menghasilkan prostesis yang berkualitas tinggi. Data digital dapat disimpan dan direproduksi dengan mudah, sehingga memungkinkan penggunaannya jika diperlukan pembuatan prostesis tambahan di masa depan.

n) Jurnal 14

Jurnal ini membahas tentang rehabilitasi prostetik kehilangan telinga parsial oleh Pooran Chand, Kausal K. Agrawal, Gaurav Bhalla, Kamleshar Singh, Sunit K. Jurel, Prachi Goel, dan Saumyendra Vikram Singh (2019) dengan judul *Rehabilitasi Prostetik untuk Kehilangan Telinga Parsial dengan Menggunakan Softliner Jangka Panjang dan*

Attachment Akrilik. Jurnal ini menjelaskan bahwa softliner jangka panjang dan attachment akrilik yang dibuat khusus dapat menjadi solusi alternatif yang efektif dalam pembuatan prostesis telinga.

o) Jurnal 15

Jurnal ini membahas tentang kerangka kerja manufaktur dalam pembuatan prostesis telinga oleh Rena L., J. Cruz, Maureen T. Ross, Jacob Skewes, Mark C. Allenby, Seon K. Powell, dan Maria A. Woodruff (2020) dengan judul *Kerangka Kerja Manufaktur Prostetik yang Canggih untuk Prostesis Telinga yang Dipersonalisasi secara Ekonomis*. Penelitian ini menunjukkan bahwa pendekatan manufaktur maju dapat memberikan alternatif yang efisien dan ekonomis untuk pembuatan prostesis telinga yang dipersonalisasi.

p) Jurnal 16

Jurnal ini membahas tentang metode pemindaian 3D oleh Cruz, Rena L., J. Ross, Maureen T., Nightingale, Renee, Pickering, Edmund, Allenby, Mark C., Woodruff, Maria A., dan Powell, Sean K. (2023) dengan judul *Model Telinga Parametrik Otomatis untuk Meningkatkan Metode Pemindaian 3D yang Hemat untuk Pembuatan Telinga Palsu Berkualitas Tinggi*. Penelitian ini menunjukkan bahwa kualitas dan ketelitian pemindaian fotogrametri dapat dipengaruhi oleh faktor eksternal seperti pencahayaan dan sudut pengambilan gambar, di mana hasilnya mungkin bervariasi tergantung pada populasi yang diuji.

q) Jurnal 17

Jurnal ini membahas tentang aplikasi teknologi CAD/CAM oleh Tanveer, Waqas, Ridwan-Pramana, Angela Molinero-Mourelle, Pedro Forouzanfar, dan Tymour (2023) dengan judul *Aplikasi Teknologi CAD/CAM untuk Penempatan Implan Kraniofasial dan Pembuatan Prostesis Aurikular – Tinjauan Sistematis*. Berdasarkan 35 kasus untuk penempatan 88 implan kraniofasial dengan teknologi CAD-CAM, penelitian ini menunjukkan potensi besar dalam meningkatkan rehabilitasi prostetik untuk defek aurikular.

r) Jurnal 18

Jurnal ini membahas tentang prostesis berbahan silikon oleh Nasruddin, Asse, Rustan Ambo, Jubhari, dan Eri Hendra (2023) dengan judul *Prostesis Aurikularis Silikon dengan Retensi Perekat*. Penelitian ini menunjukkan bahwa prostesis aurikular silikon dengan retensi adhesif berhasil memulihkan penampilan pasien yang kehilangan telinga akibat kecelakaan lalu lintas.

s) Jurnal 19

Jurnal ini membahas tentang alur kerja digital oleh Maria, Rahmat, Kok, Yee Onn, dan Teoh, Khim Hean (2023) dengan judul *Alur Kerja Splint Aurikular Digital Workflow for Post-Keloid Excision*. Penelitian ini menunjukkan bahwa alur kerja digital untuk splint aurikular merupakan alternatif yang efektif dan nyaman untuk pengobatan keloid telinga.

t) Jurnal 20

Jurnal ini membahas tentang pemaduan teknik digital dan konvensional dalam prostodontik oleh Edward, Ritty Jeba, Sharma, Shubham, Gopi, Anup, Dua, dan Parag (2024) dengan judul *IP Annals of Prosthodontics and Restorative Dentistry: Epitel Aurikuler – Memadukan Teknik Digital & Konvensional*. Penelitian ini mengindikasikan bahwa menggabungkan teknik digital dengan metode konvensional dapat memberikan hasil yang lebih baik dalam rehabilitasi pasien dengan cacat aurikular.

B. Pembahasan

1. Hasil pengkajian prosedur pembuatan (*maxillo*) telinga berdasarkan *literature review*

Penelitian ini menggunakan tinjauan literatur dari 40 publikasi jurnal yang diterbitkan dari tahun 2018 ke atas untuk menganalisis prosedur pembuatan (maksilo) telinga berdasarkan *literature review*. Studi ini membahas teknik konvensional dan digital dalam pembuatan prostesis (maksilo) telinga, yang berfokus pada teknik pembuatan, manfaat penggunaan prostesis telinga, serta kelebihan dan kekurangan dari teknik pembuatan yang bersumber dari *database ScienceDirect, Semantic Scholar*, dan *Google Scholar.*

Pembuatan telinga tiruan merupakan tugas yang menantang dengan menggunakan berbagai macam bahan dan teknik. Demir *et al.*, 2019 menjelaskan prosedur yang berbeda dan disederhanakan untuk

membuat prostesis aurikular yang sangat mirip dengan telinga. Prosedur yang digunakan memanfaatkan teknik konvensional, di mana model malam dibuat sealami mungkin dan diproses secara manual hingga mencapai hasil akhir. Walaupun setiap prosedur memiliki konteks dan tujuan yang berbeda, pertimbangan tetap diperlukan agar mampu beradaptasi dalam situasi yang tidak terduga.

Hasil cetakan sangat mempengaruhi hasil akhir dari prostesis. Fathurrahman et al., 2020 membandingkan teknik pencetakan konvensional, yang menunjukkan bahwa metode tiga lapis mengurangi risiko distorsi cetakan. Berdasarkan jurnal ini, teknik pencetakan tiga lapis dapat diterapkan secara efektif dalam pembuatan prostesis telinga. Teknik ini menggunakan bahan cetak irreversible yang diaplikasikan dalam tiga tahapan, sehingga meningkatkan akurasi hasil cetakan dan memudahkan proses pembuatan. Hasil pencetakan yang akurat sangat penting untuk memastikan prostesis telinga dapat terpasang dengan baik dan memberikan estetika yang memuaskan bagi pasien.

Jurnal Maart, 2023 dalam penelitiannya membahas cara kerja digital dalam pembuatan telinga dengan judul *Cara Kerja Digital yang Inovatif untuk Pembuatan Telinga Palsu*. Jurnal ini menjelaskan penggunaan pemindai intraoral untuk membuat impresi digital dan template telinga bagi pasien dengan telinga yang hilang. Pemindai intraoral TRIOS 3 Basic (3Shape) berhasil menangkap anatomi telinga normal dan telinga yang terkena. Template telinga yang dicetak dalam bentuk 3D

menghasilkan representasi anatomi yang akurat. Dua dari penulis memiliki pengalaman klinis dalam membuat prostesis rahang atas menggunakan metode tradisional, dengan beberapa pengalaman teknologi digital yang lebih baru, seperti yang dijelaskan dalam laporan kasus ini. Dari hasil sukses perawatan yang dijelaskan, mereka menyimpulkan bahwa metode digital ini: 1) lebih akurat; 2) lebih sedikit memakan waktu dibandingkan metode tradisional; dan 3) tidak terlalu invasif, sehingga lebih diterima oleh pasien. Eksplorasi lebih lanjut mengenai penggabungan dan penggunaan metode digital untuk berbagai macam rehabilitasi rahang atas direkomendasikan.

Model telinga parametrik otomatis untuk meningkatkan metode pemindaian 3D yang hemat dalam pembuatan telinga palsu berkualitas tinggi. Cruz et al., 2023 dalam penelitiannya menunjukkan bahwa kualitas dan ketelitian pemindaian fotogrametri dapat dipengaruhi oleh faktor eksternal seperti pencahayaan dan sudut pengambilan gambar, di mana hasilnya mungkin bervariasi tergantung pada populasi yang diuji dan keterampilan operator dalam menggunakan alat.

Prawesthi dan Syafitri (2019) berdasarkan jurnal penelitiannya mengklaim bahwa pembuatan prostesis aurikular dengan bahan acrylic resin dapat digunakan untuk kasus pasien dengan cacat aurikular untuk pemakaian sementara (*temporary*), dan penggunaan retensi mekanis melalui kacamata cukup menguntungkan karena sederhana dan mudah dilakukan sebelum tindakan operasi atau pemakaian prostesis definitif.

Dalam pembuatannya, perlu diperhatikan beberapa hal, antara lain keterampilan tekniker dalam melakukan *wax-up* yang disesuaikan dengan anatomi telinga pasien dan pewarnaan. Mengingat prostesis sementara tidak dirancang untuk penggunaan jangka panjang, prostesis tersebut harus diganti setelah periode tertentu.

Prostesis telinga eksternal pada penderita microtia dengan bahan silikon *Room Temperature Vulcanizing* (RTV) dapat mengembalikan dan memperbaiki bentuk serta fungsi estetika pasien, sekaligus meningkatkan kondisi psikologis pasien. Penggunaan bahan silikon RTV memiliki biokompatibilitas yang tinggi, tidak beracun, tidak menimbulkan alergi, lunak seperti jaringan manusia, tidak akan mengeras, dan memiliki rentang suhu yang fleksibel hingga -40ºF. Bahan ini cocok digunakan bersama bahan adhesif, menyerupai tekstur kulit asli, translusen, ringan, tidak berbau, tidak mudah terbakar, dapat diduplikasi dengan mudah, mudah dibersihkan, dan diproses. Selain itu, bahan silikon RTV lebih unggul dibandingkan bahan lateks, *vinyl plastisol*, dan *polyurethane polymer* karena RTV bersifat *opaque*, warnanya lebih stabil, dapat disesuaikan dengan kulit pasien, serta tidak beracun (ndra Purdiana *et al.*, 2020).

Rehabilitasi pasien dengan kehilangan daun telinga dilakukan menggunakan prostesis silikon yang didukung implan, di mana implan ditempatkan di daerah mastoid tulang temporal. Rekonstruksi telinga dilakukan dengan prostesis silikon aurikular yang ditahan menggunakan

magnet, dimasukkan ke dalam *shim* resin autopolimerisasi untuk mengurangi berat prostesis pada satu implan. Guttal et al., 2019 dalam penelitiannya menyebutkan bahwa prostesis aurikular yang ditahan implan memberikan hasil estetika yang lebih baik dan tampak alami. Implan memberikan retensi yang lebih baik dibandingkan metode tradisional, tetapi prosedur ini lebih mahal dibandingkan metode rehabilitasi lain, terutama karena penggunaan implan sebagai bahan prostesis berkualitas.

Tanveer et al., 2023 membandingkan 35 kasus untuk penempatan 88 implan kraniofasial dengan teknologi CAD-CAM, yang menunjukkan potensi besar dalam meningkatkan rehabilitasi prostetik untuk defek aurikular. Pasien dapat melihat rencana perawatan sebelum prosedur, sehingga membantu dalam pengambilan keputusan, dan teknologi ini mengurangi jumlah kunjungan pasien serta waktu yang dihabiskan dalam proses rehabilitasi, sehingga mempercepat penyelesaian perawatan. Namun, meskipun banyak penelitian yang ada, masih dibutuhkan lebih banyak penelitian yang terintegrasi untuk memahami aplikasi dan hasil jangka panjang dengan lebih baik.

Alur kerja digital yang dilakukan oleh *Patient-specific models and clinical matching* (2021). Terlepas dari kemajuan teknologi digital, langkah-langkah penting dalam pembuatan prosthesis telinga perlu dilakukan untuk menyederhanakan dan meningkatkan metode akuisisi data, membuat perangkat lunak desain yang lebih mudah diakses dalam

hal biaya dan platform yang mudah digunakan, meningkatkan aspek estetika dan kecocokan marjinal dari prostetis akhir, serta menyediakan bahan yang kompatibel dengan biokompatibilitas untuk pencetakan langsung prosthesis rahang atas. Untuk memenuhi hasil estetika yang serupa dengan yang diperoleh jalur *analog*, sebagian besar kasus untuk prostetis ekstraoral akhir menggunakan pendekatan tidak langsung dengan catatan 3D untuk injeksi silikon menggunakan prosedur *konvensional* dan diikuti dengan individualisasi warna secara manual.

Edward et al., 2024 dalam penelitiannya mengklaim bahwa secara keseluruhan mengindikasikan bahwa menggabungkan teknik digital dengan metode konvensional dapat memberikan hasil yang lebih baik dalam rehabilitasi pasien dengan cacat aurikular. Menggabungkan kedua *teknik* ini (*secara konvensional* dan *digital*) dapat memanfaatkan keunggulan masing-masing sambil meminimalkan kelemahannya.

BAB V

PENUTUP

A. Kesimpulan

Penelitian ini bertujuan untuk mengetahui prosedur pembuatan (*maxillo*) telinga berdasarkan *literature review*, seperti teknik konvensional dan digital. Prostesis telinga merupakan alat yang dibuat untuk menggantikan telinga yang hilang atau mengalami defek. Prostesis telinga sangat penting dalam rehabilitasi pasien yang mengalami masalah, baik akibat trauma, kelainan pertumbuhan, maupun prosedur medis seperti pengangkatan atau operasi. Meskipun prostesis telinga tidak dapat mengembalikan fungsi pendengaran, alat ini sangat berpengaruh dalam mengembalikan penampilan wajah yang seimbang dan estetis, mengurangi gangguan sosial, meningkatkan kualitas hidup, serta mengurangi dampak psikologis yang mungkin dialami pasien, salah satunya rasa percaya diri yang rendah.

Memahami penggunaan dan proses pembuatan (*maxillo*) telinga sangat berpengaruh, di mana kita dapat lebih menghargai pentingnya rehabilitasi pasien yang mengalami defek telinga. Secara keseluruhan, prosedur pembuatan telinga dengan teknik konvensional dan teknik digital masing-masing mempunyai kelebihan dan kekurangan, sehingga menggabungkan kedua teknik tersebut dapat memberikan hasil yang lebih baik dalam rehabilitasi pasien dengan cacat aurikular, dengan

memanfaatkan keunggulan masing-masing sambil meminimalkan kelemahannya.

B. Saran

Prosedur pembuatan (*maxillo*) telinga berdasarkan *literature review* ini diharapkan dapat menambah pengetahuan bagi penulis dan pembaca, serta menjadi referensi dalam prosedur pembuatan (*maxillo*), khususnya prostesis telinga. Besar harapan penulis agar terdapat peneliti selanjutnya yang suatu hari nanti akan melanjutkan penelitian mengenai *literature review* ini, mengingat setiap tahunnya terdapat banyak perubahan yang semakin hari semakin canggih.

DAFTAR PUSTAKA

Adillasari, S. (2020) 'Pembuatan Model 3D Anatomi Telonga Manusia Untuk Aplikasi Viewer Pada PT Penerbit Erlangga', *KOPERTIP: Jurnal Ilmiah Manajemen Informatika dan Komputer*, 02(03), pp. 137–142.

Aditama, P. *et al.* (2020) 'Protesa obturator definitif resin akrilik pada pasien systemic lupus erythematosus (SLE) pasca maksilektomi', *Jurnal Kedokteran Gigi Universitas Padjadjaran*, 32(2), p. 63. Available at: https://doi.org/10.24198/jkg.v32i2.28175.

Arora, A. *et al.* (2020) 'Prosthetic rehabilitation of auricular defect : a clinical report', pp. 2–6. Available at: https://doi.org/10.1177/0309364612457407.

Bedogni, A., Campisi, G. and Fusco, V. (2018) 'Medication related osteonecrosis of the jaw (MRONJ)', *Definitions*, 6(1), pp. 19–25. Available at: https://doi.org/10.32388/594095.

De Crescenzio, Fd. and manufacturing of ear prosthesis by means of rapid prototyping technology. *et al.* (2020) 'Design and manufacturing of ear prosthesis by means of rapid prototyping technology.', *Proceedings of the Institution of Mechanical Engineers. Part H, Journal of engineering in medicine*, 225(3), pp. 296–302. Available at: https://doi.org/10.1243/09544119JEIM856.

Demir, N. *et al.* (2019) 'Teknik patung lilin yang berbeda untuk prostesis aurikular yang ditahan implan', pp. 433–437.

Devanny Gumulya and Fenny Meilani (2022) 'Transformasi Budaya Lokal Menjadi Desain Produk Kontemporer Dengan Metode IMO', *SERENADE : Seminar on Research and Innovation of Art and Design*, 1, pp. 8–15. Available at: https://doi.org/10.21460/serenade.v1i1.6.

Endra Purdiana, A. *et al.* (2020) 'Pembuatan Protesa Telingan Eksternal Pada Penderita Microtia dengan Bahan Silikon Room Temperature Vulcanizing', pp. 96–101.

Fathurrahman, H. *et al.* (no date) 'Pembuatan Prothesa Telinga dengan Metode Pencetakan Tiga Lapis', (1).

Fitria, H. and Edward, Y. (2022) 'Penggunaan Tetes Serum Autologous dengan Amnion untuk Penutupan Perforasi Memran Timpani', *Jurnal Kesehatan Andalas*, 1(1), pp. 45–52. Available at: https://doi.org/10.25077/jka.v1i1.8.

Guttal, S.S. *et al.* (2019) 'Rehabilitation of a missing ear with an implant retained

auricular prosthesis', 15(1), pp. 1–6. Available at: https://doi.org/10.4103/0972-4052.155046.

Hafiz, A., Rahman, S. and Irfandy, D. (2018) 'Rekonstruksi Defek 1 3 Medial Daun Telinga dengan Flap', 7(3), pp. 454–460.

Inflamasi, A., Steroid, N. and Ok-seon, M. (2018) 'BAB I PENDAHULUAN Latar Belakang Masalah', 5(1), pp. 1–7.

Maart, R. (2023) 'An innovative digital workfl ow for the fabrication of a prosthetic ear : A case report', (May). Available at: https://doi.org/10.17159/sadj.v78i02.16165.

Mohamed, K. *et al.* (2018) 'Rehabilitation of an Auricular Defect using Spectacle Retained Silicone Ear Prosthesis and Ear Stent', 2(March), pp. 29–33.

Nasaruddin, Asse, R. A., & Jubhari, E. H. (2022). Silicone auricular prosthetics with adhesive retention: a case report. *Indonesian Journal of Prosthodontics*, *3*(2), 82-86. https://doi.org/10.46934/ijp.v3i2.145

Prawesthi, E. and Syafitri, D. (2019) 'Temporary Auricular Prosthesis Acrylic Resin With Eyeglasses Retention To Improve Aestetics In Patient With Ear Loss Case (Case Report)', *SANITAS : Jurnal Teknologi dan Seni Kesehatan*, 10(1), pp. 1–13. Available at: https://doi.org/10.36525/sanitas.2019.1.

Sari, R. and Sultan, F. (2021) 'Perawatan Edentulous Klas I Applegate Kennedy Dengan Gigi Tiruan Sebagian Lepasan Resin Akrilik', *Jurnal Ilmu Kedokteran Gigi)*, 4(2), pp. 35–40.

Tamás, P. *et al.* (2021) 'MODERN TECHNIQUES IN RECONSTRUCTIVE MIDDLE EAR SURGERY'.

Tanuhendrata, A. *et al.* (2022) 'Hubungan antara fraktur maksilofasial dengan terjadinya lesi intrakranial', *Jurnal Biomedik (Jbm)*, 8(3), pp. 167–171. Available at: https://doi.org/10.35790/jbm.8.3.2016.14151.

Wang, R. (2018) 'Presurgical confirmation of craniofacial implant locations in children requiring implant-retained auricular prosthesis', 81(4).

Waskitho, A., Sugiatno, E. and Ismiyati, T. (2023) 'Protesa Mata: Rehabilitasi Pasien', *Majalah Kedokteran Gigi Indonesia*, 20(2), p. 178. Available at: https://doi.org/10.22146/majkedgiind.7957.

LAMPIRAN 1 : KARTU KONSULTASI BIMBINGAN PROPOSAL

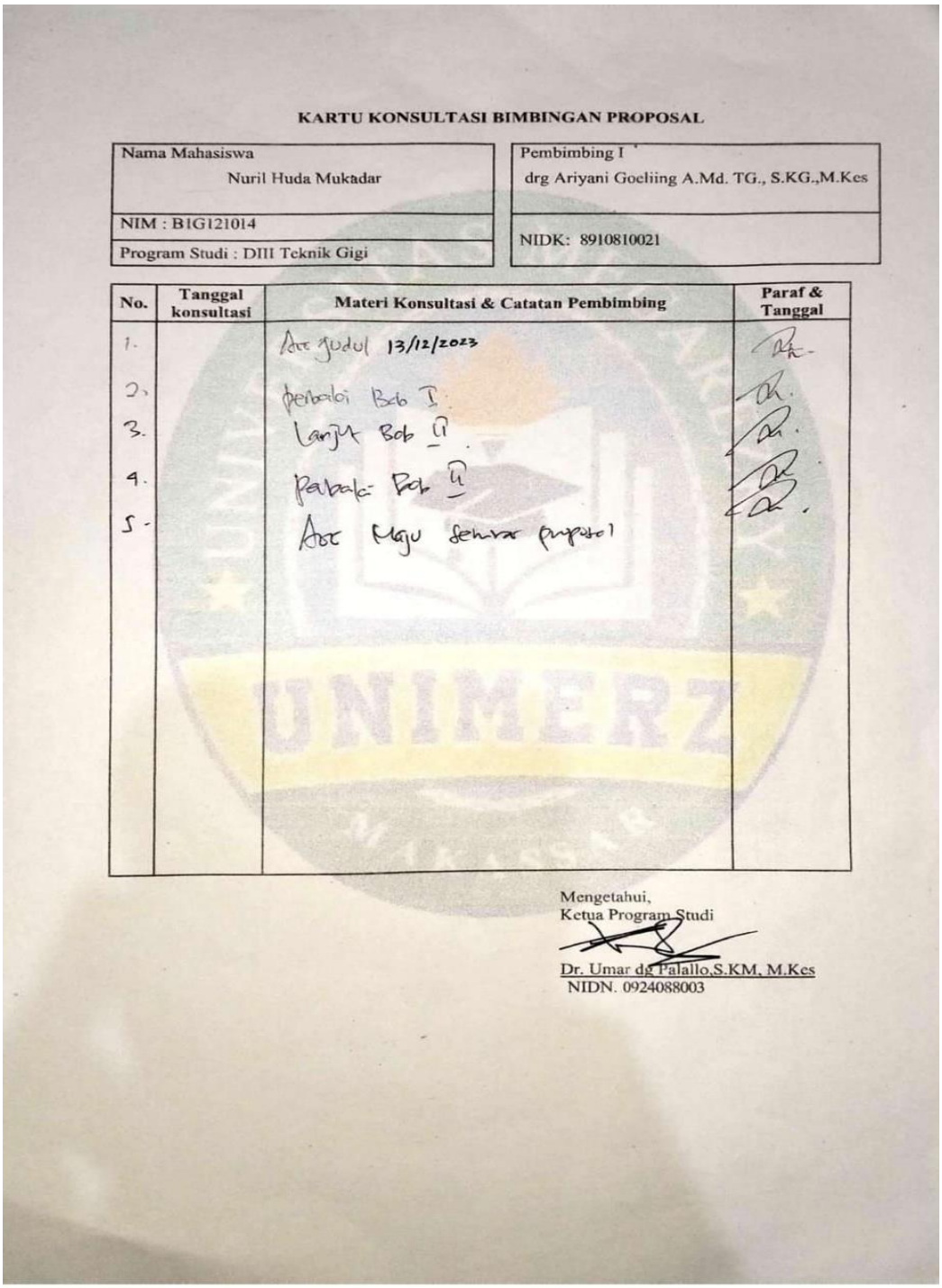

KARTU KONSULTASI BIMBINGAN PROPOSAL

Nama Mahasiswa Nuril Huda Mukadar	Pembimbing I drg Ariyani Goeliing A.Md. TG., S.KG.,M.Kes
NIM : B1G121014	NIDK: 8910810021
Program Studi : DIII Teknik Gigi	

No.	Tanggal konsultasi	Materi Konsultasi & Catatan Pembimbing	Paraf & Tanggal
1.		Acc judul 13/12/2023	
2.		perbaiki Bab I	
3.		Lanjut Bab II	
4.		Perbaiki Bab II	
5.		Acc Maju seminar proposal	

Mengetahui,
Ketua Program Studi

Dr. Umar dg Palallo,S.KM, M.Kes
NIDN. 0924088003

KARTU KONSULTASI BIMBINGAN PROPOSAL

Nama Mahasiswa Nuril Huda Mukadar	Pembimbing II Dr. H. Syamsuni Carsel, S.Ag.,M.Si
NIM : B1G121014	NIDN : 0924088003
Program Studi : DIII Teknik Gigi	

No.	Tanggal konsultasi	Materi Konsultasi & Catatan Pembimbing	Paraf & Tanggal
1	21/9/2024		
2.	9/10/2024	Bab I - Perbaiki rata kanan-kiri Lilangkan Tujuan umum Bab II Perbaiki rata kanan-kiri	
3	10/10/2024	- Perbaiki daftar isi dan kata Pengantar	
4			

Mengetahui,
Ketua Program Studi

Dr. Umar dg Palallo,S.KM, M.Kes
NIDN. 0924088003

LAMPIRAN 2 : UNDANGAN SEMINAR PROPOSAL



	UNIVERSITAS MEGAREZKY FAKULTAS TEKNOLOGI KESEHATAN PROGRAM STUDI D-III TEKNIK GIGI Jl. Antang Raya No. 43 Telp. (0411) 492401 – 496401 Web : http://universitasmegarezky.ac.id Email : d3tg.unimerz@gmail.com	Kode/No : UNIMERZ.11.32.7/FM Tanggal : 07 Januari 2019 Revisi : 00 Halaman : 1 dari

LEMBAR KESEDIAAN WAKTU
PEMBIMBING & PENGUJI KTI

Nama Mahasiswa : Nuril Huda Mukadar
NIM : B1G121014
Judul Proposal : "Prosedur Pembuatan Telinga Berdasarkan Litaratur Riview "

NO.	NAMA PEMBIMBING/PENGUJI	WAKTU	TANDA TANGAN	KET
1	drg. Ariyani Goeliling, A.Md.TG., S.KG.,M.Kes	11/11/2024		
2	Dr. H.Syamsuni Carsel, S.Ag.,M.Si	11/11/2024		
3	Dr. Amir Mahmud,A.Md.TG.,S.KM.,M.Kes	11/11/2024		

Mengetahui,
Ketua Program Studi D-III Teknik Gigi

Dr. Umar Dg. Palallo, A.Md.TG., S.KM., M.Kes M.Kes
NIDN. 0924088003

LAMPIRAN 3 : BERITA ACARA UJIAN PROPOSAL

	UNIVERSITAS MEGAREZKY **FAKULTAS TEKNOLOGI KESEHATAN** **PROGRAM STUDI D-III TEKNIK GIGI**	Kode/No : UNIMERZ.11.32.7/FM Tanggal : 07 Januari 2019
	Jl. Antang Raya No. 43 Telp. (0411) 492401 – 496401 Web : http://universitasmegarezky.ac.id Email : d3tg.unimerz@gmail.com	Revisi : 00 Halaman :1 dari

BERITA ACARA UJIAN PROPOSAL

Pada hari ini, Jum'at 15 November 2024, telah dilaksanakan ujian Seminar Proposal bagi mahasiswa atas nama :

Nama : Nuril Huda Mukadar
NIM : B1G121014
Program Studi : DIII Teknik Gigi
Judul : "Prosedur Pembuatan Telinga Berdasarkan Litaratur Riview"

NO	Dosen Penguji	Tanda Tangan
1	drg. Ariyani Goeliling, A.Md.TG.,S.KG, M.Kes	1
2	Dr. H.Syamsuni Carsel, S.Ag.,M.Si	2
3	Dr. Amir Mahmud, A.Md.TG.,S.KM.,M.Kes	3

Makassar, 15 November 2024
Ketua Prodi,

Dr. Umar Dg. Palallo, A.Md.TG., S.KM.,M.Kes
NIDN. 0924088003

LAMPIRAN 4 : TABULASI NILAI UJIAN PROPOSAL

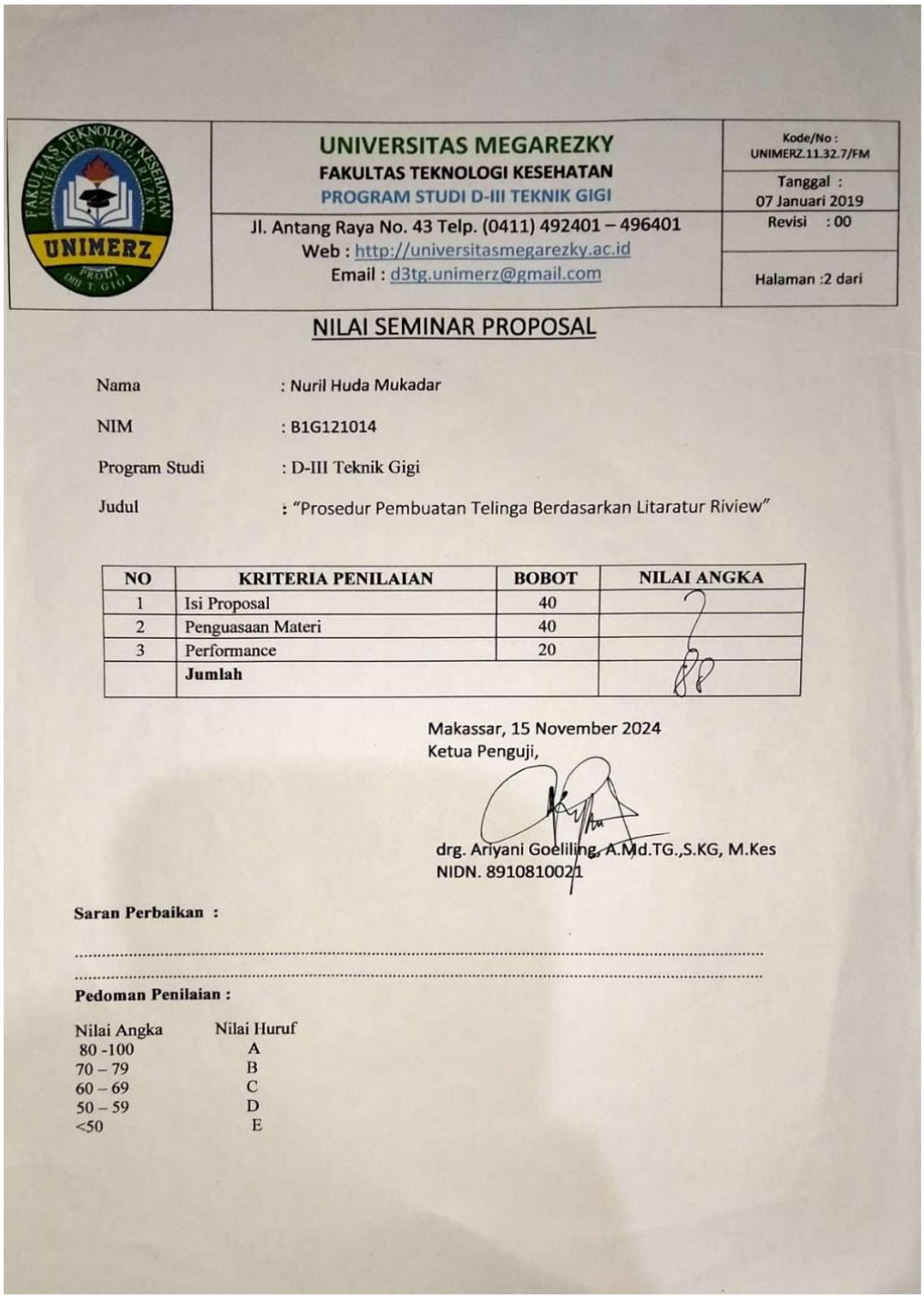

	UNIVERSITAS MEGAREZKY FAKULTAS TEKNOLOGI KESEHATAN PROGRAM STUDI D-III TEKNIK GIGI Jl. Antang Raya No. 43 Telp. (0411) 492401 – 496401 Web : http://universitasmegarezky.ac.id Email : d3tg.unimerz@gmail.com	Kode/No : UNIMERZ.11.32.7/FM Tanggal : 07 Januari 2019 Revisi : 00 Halaman :2 dari

NILAI SEMINAR PROPOSAL

Nama : Nuril Huda Mukadar

NIM : B1G121014

Program Studi : D-III Teknik Gigi

Judul : "Prosedur Pembuatan Telinga Berdasarkan Litaratur Riview"

NO	KRITERIA PENILAIAN	BOBOT	NILAI ANGKA
1	Isi Proposal	40	
2	Penguasaan Materi	40	
3	Performance	20	
	Jumlah		

Makassar, 15 November 2024
Ketua Penguji,

drg. Ariyani Goeliling, A.Md.TG.,S.KG, M.Kes
NIDN. 8910810021

Saran Perbaikan :

.....

.....

Pedoman Penilaian :

Nilai Angka	Nilai Huruf
80 -100	A
70 – 79	B
60 – 69	C
50 – 59	D
<50	E

	UNIVERSITAS MEGAREZKY **FAKULTAS TEKNOLOGI KESEHATAN** **PROGRAM STUDI D-III TEKNIK GIGI**	Kode/No : UNIMERZ.11.32.7/FM Tanggal : 07 Januari 2019
	Jl. Antang Raya No. 43 Telp. (0411) 492401 – 496401 Web : http://universitasmegarezky.ac.id Email : d3tg.unimerz@gmail.com	Revisi : 00 Halaman :2 dari

NILAI SEMINAR PROPOSAL

Nama : Nuril Huda Mukadar

NIM : B1G121014

Program Studi : D-III Teknik Gigi

Judul : "Prosedur Pembuatan Telinga Berdasarkan Litaratur Riview"

NO	KRITERIA PENILAIAN	BOBOT	NILAI ANGKA
1	Isi Proposal	40	
2	Penguasaan Materi	40	
3	Performance	20	
	Jumlah		85

Makassar, 15 November 2024

Penguji Utama,

Dr. Amir Mahmud, A.Md.TG.,S.KM.,M.Kes

Saran Perbaikan :

Selebar Gigi - Gigi Artikelnya → telah dgn sangat

Pedoman Penilaian :

Nilai Angka	Nilai Huruf
80 -100	A
70 – 79	B
60 – 69	C
50 – 59	D
<50	E

	UNIVERSITAS MEGAREZKY **FAKULTAS TEKNOLOGI KESEHATAN** PROGRAM STUDI D-III TEKNIK GIGI	Kode/No : UNIMERZ.11.32.7/FM Tanggal : 07 Januari 2019
	Jl. Antang Raya No. 43 Telp. (0411) 492401 – 496401 Web : http://universitasmegarezky.ac.id Email : d3tg.unimerz@gmail.com	Revisi : 00 Halaman :2 dari

TABULASI NILAI SEMINAR PROPOSAL

Nama : Nuril Huda Mukadar

NIM : B1G121014

Program Studi : DIII Teknik Gigi

Judul : "Prosedur Pembuatan Telinga Berdasarkan Litaratur Riview"

NO	Dosen Penguji	Nilai	Tanda Tangan
1	drg. Ariyani Goeliling, A.Md.TG.,S.KG, M.Kes		1
2	Dr. H.Syamsuni Carsel, S.Ag.,M.Si		2
3	Dr. Amir Mahmud, A.Md.TG.,S.KM.,M.Kes		3
	Jumlah/rata-rata		
	Nilai		

Makassar, 15 November 2024

Ketua Penguji,

drg. Ariyani Goeliling, A.Md.TG.,S.KG, M.Kes

NIDN. 8910810021

Pedoman Penilaian :

Nilai Angka	Nilai Huruf
80 -100	A
70 – 79	B
60 – 69	C
50 – 59	D
<50	E

LAMPIRAN 5 : KARTU KONSULTASI BIMBINGAN KARYA TULIS ILMIAH

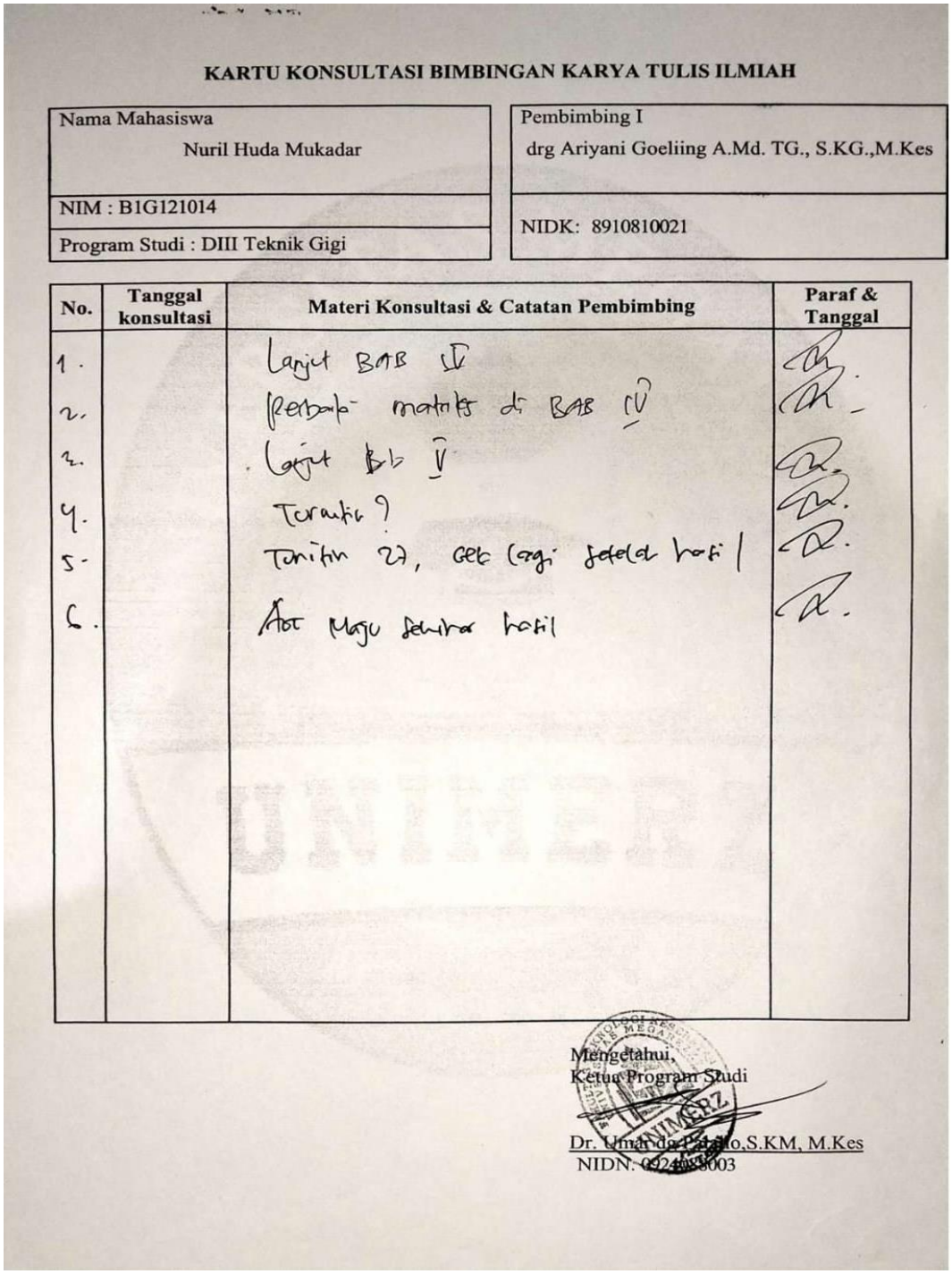

KARTU KONSULTASI BIMBINGAN KARYA TULIS ILMIAH

Nama Mahasiswa Nuril Huda Mukadar	Pembimbing I drg Ariyani Goeliing A.Md. TG., S.KG.,M.Kes
NIM : B1G121014	NIDK: 8910810021
Program Studi : DIII Teknik Gigi	

No.	Tanggal konsultasi	Materi Konsultasi & Catatan Pembimbing	Paraf & Tanggal
1.		Lanjut BAB IV	
2.		Perbaiki matriks di BAB IV	
3.		Lanjut BAB V	
4.		Turnitin ?	
5.		Turnitin 27, Gek lagi setelah hasil	
6.		Acc Maju Seminar hasil	

Mengetahui,
Ketua Program Studi

Dr. Umar dg Palallo,S.KM, M.Kes
NIDN: 0924088003

KARTU KONSULTASI BIMBINGAN KARYA TULIS ILMIAH

Nama Mahasiswa Nuril Huda Mukadar	Pembimbing I drg Ariyani Goeliing A.Md. TG., S.KG.,M.Kes
NIM : B1G121014	NIDK: 8910810021
Program Studi : DIII Teknik Gigi	

No.	Tanggal konsultasi	Materi Konsultasi & Catatan Pembimbing	Paraf & Tanggal
1.		Perbaiki penulisan KTI sesuai EYD.	
2.		Tambahkan gambar pathogo mata, telinga, hidung	
3.		Cek kembali Daftpus	
4.		Kartu merah	
5.		Acc Hasil / KTI Revisi	

Mengetahui,
Ketua Program Studi

Dr. Umar dg Palallo,S.KM, M.Kes
NIDN. 0924088003

KARTU KONSULTASI BIMBINGAN KARYA TULIS ILMIAH

Nama Mahasiswa Nuril Huda Mukadar	Pembimbing II Dr. H. Syamsuni Carsel, S.Ag.,M.Si
NIM : B1G121014	NIDN : 0924088003
Program Studi : DIII Teknik Gigi	

No.	Tanggal konsultasi	Materi Konsultasi & Catatan Pembimbing	Paraf & Tanggal
1.		lanjut Bab IV	
2.		Perbaiki Penulisan dan no halaman	
3.		Perbaikan Bab IV dan bab V	
4.			

Acc. Sy. Diuji

Mengetahui,
Ketua Program Studi

Dr. Umar dg Palallo,S.KM, M.Kes
NIDN. 0924088003

LAMPIRAN 6 : LEMBAR KESEDIAAN WAKTU PEMBIMBING DAN PENGUJI HASIL



UNIVERSITAS MEGAREZKY
FAKULTAS TEKNOLOGI KESEHATAN
PROGRAM STUDI D-III TEKNIK GIGI
Jl. Antang Raya No. 43 Telp. (0411) 492401 – 496401
Web : http://universitasmegarezky.ac.id
Email : d3tg.unimerz@gmail.com

Kode/No : UNIMERZ.11.32.7/FM
Tanggal : 07 Januari 2019
Revisi : 00
Halaman : 1 dari

LEMBAR KESEDIAAN WAKTU
PEMBIMBING & PENGUJI HASIL

Nama Mahasiswa : Nuril Huda Mukadar
NIM : B1G121004
Judul Proposal : "Pembuatan (Maxilo Facial) Telinga berdasarkan Literatur Riview"

NO.	NAMA PEMBIMBING/PENGUJI	WAKTU	TANDA TANGAN	KET
1	Drg. Ariyani Goeliling, A.Md.TG.,S.KG.,M.Kes	30/1/2025 09:00		
2	Dr.H. Syamsunie Carsel HR,S.Ag.,M.Pd.,CRP	30/1/2025 09:00		
3	Dr. Amir Mahmud Hafsa,A.Md.TG.,S.KM.,M.Kes	30/1/2025 09:00		

Mengetahui,
Ketua Program Studi D-III Teknik Gigi

Dr. Umar Dg. Palallo, A.Md.TG., S.KM., M.Kes
NIDN. 0924088003

LAMPIRAN 7 : UNDANGAN SEMINAR HASIL

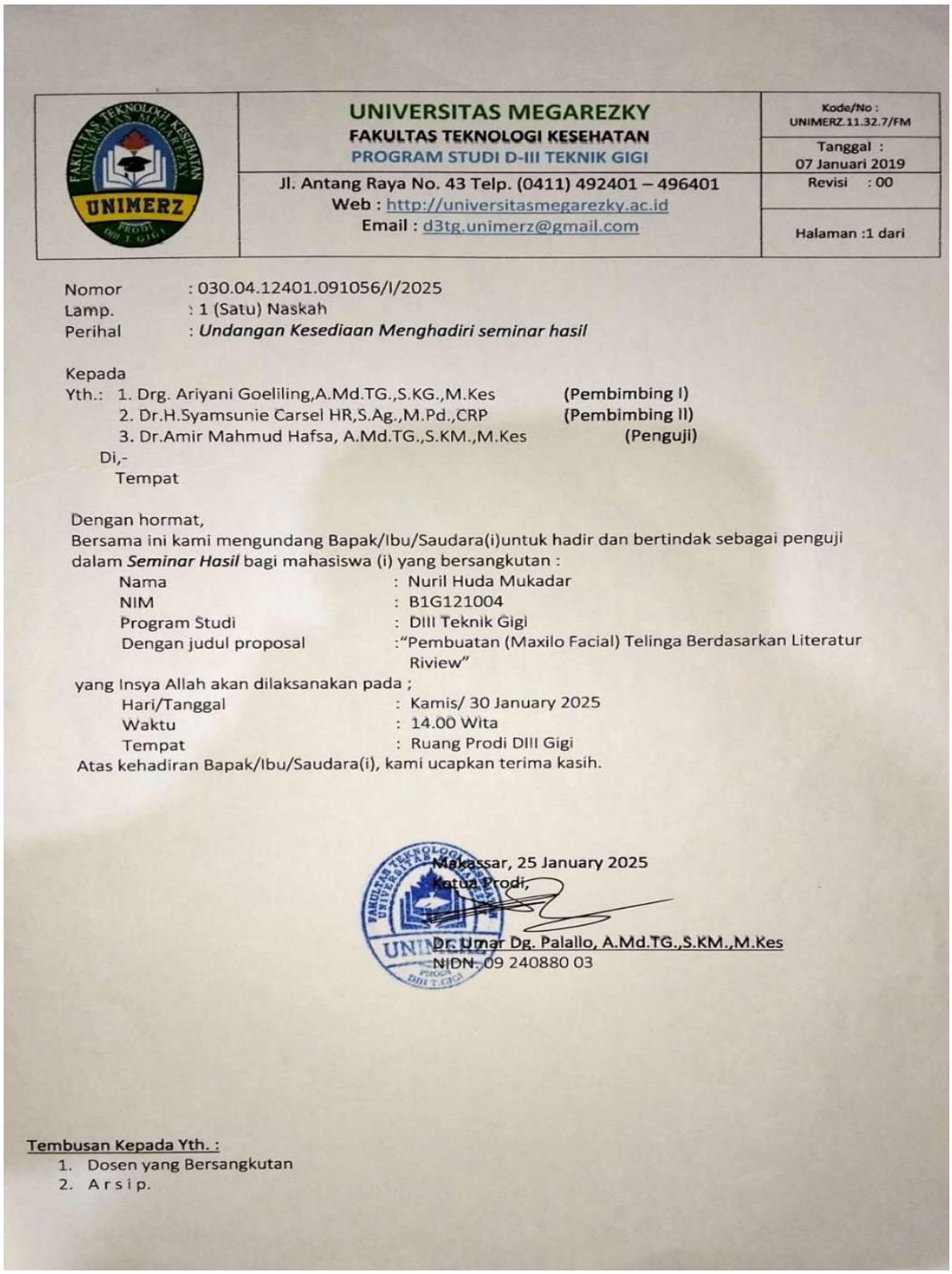

	UNIVERSITAS MEGAREZKY FAKULTAS TEKNOLOGI KESEHATAN PROGRAM STUDI D-III TEKNIK GIGI Jl. Antang Raya No. 43 Telp. (0411) 492401 – 496401 Web : http://universitasmegarezky.ac.id Email : d3tg.unimerz@gmail.com	Kode/No : UNIMERZ.11.32.7/FM Tanggal : 07 Januari 2019 Revisi : 00 Halaman :1 dari

Nomor : 030.04.12401.091056/I/2025
Lamp. : 1 (Satu) Naskah
Perihal : ***Undangan Kesediaan Menghadiri seminar hasil***

Kepada
Yth.: 1. Drg. Ariyani Goeliling,A.Md.TG.,S.KG.,M.Kes **(Pembimbing I)**
2. Dr.H.Syamsunie Carsel HR,S.Ag.,M.Pd.,CRP **(Pembimbing II)**
3. Dr.Amir Mahmud Hafsa, A.Md.TG.,S.KM.,M.Kes **(Penguji)**
Di,-
Tempat

Dengan hormat,
Bersama ini kami mengundang Bapak/Ibu/Saudara(i)untuk hadir dan bertindak sebagai penguji dalam ***Seminar Hasil*** bagi mahasiswa (i) yang bersangkutan :

Nama	: Nuril Huda Mukadar
NIM	: B1G121004
Program Studi	: DIII Teknik Gigi
Dengan judul proposal	:"Pembuatan (Maxilo Facial) Telinga Berdasarkan Literatur Riview"

yang Insya Allah akan dilaksanakan pada ;

Hari/Tanggal	: Kamis/ 30 January 2025
Waktu	: 14.00 Wita
Tempat	: Ruang Prodi DIII Gigi

Atas kehadiran Bapak/Ibu/Saudara(i), kami ucapkan terima kasih.

Makassar, 25 January 2025
Ketua Prodi,

Dr. Umar Dg. Palallo, A.Md.TG.,S.KM.,M.Kes
NIDN. 09 240880 03

Tembusan Kepada Yth. :
1. Dosen yang Bersangkutan
2. Arsip.

LAMPIRAN 8 : TABULASI NILAI SEMINAR HASIL

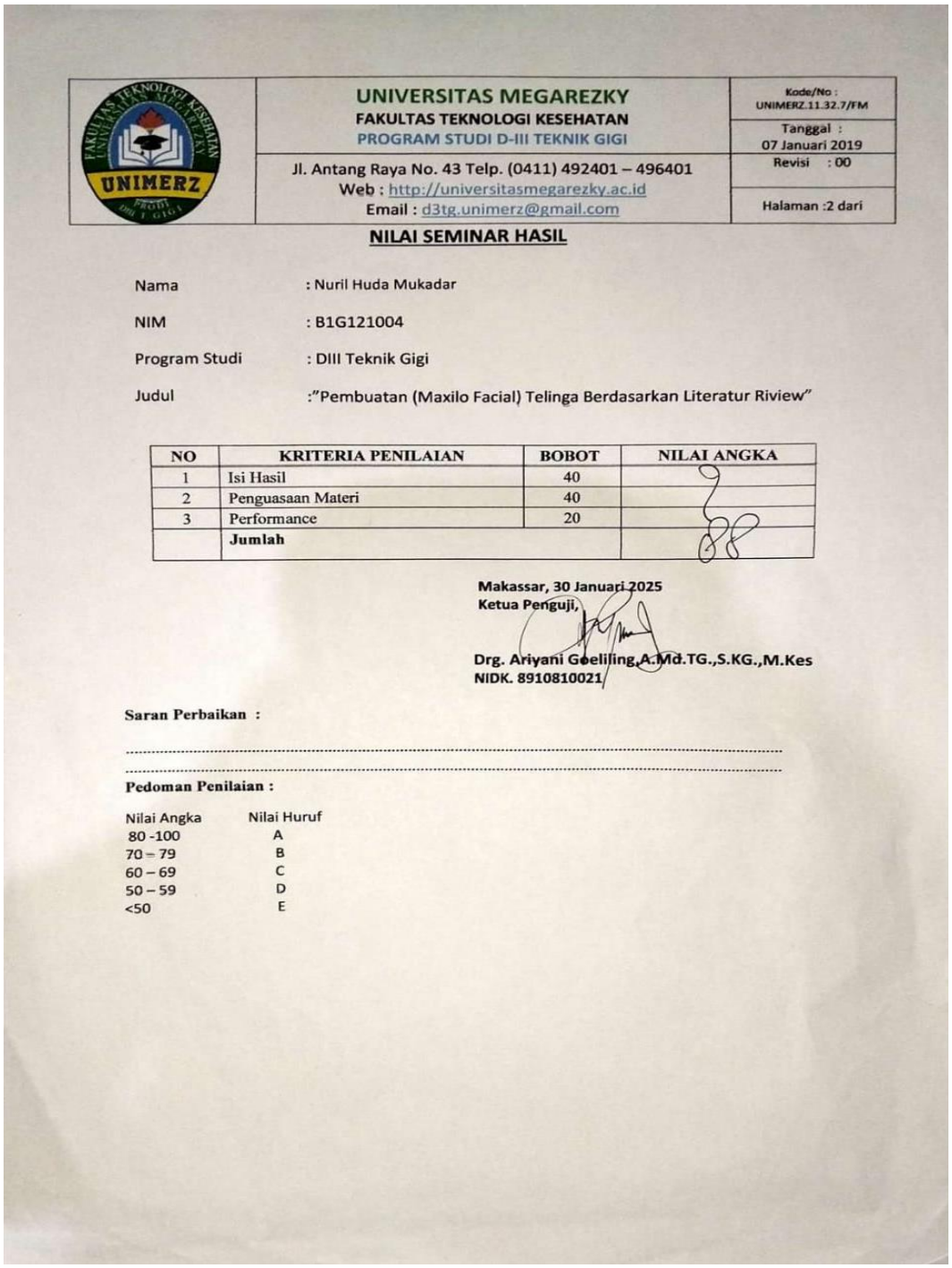

	UNIVERSITAS MEGAREZKY FAKULTAS TEKNOLOGI KESEHATAN PROGRAM STUDI D-III TEKNIK GIGI	Kode/No : UNIMERZ.11.32.7/FM
		Tanggal : 07 Januari 2019
	Jl. Antang Raya No. 43 Telp. (0411) 492401 – 496401 Web : http://universitasmegarezky.ac.id Email : d3tg.unimerz@gmail.com	Revisi : 00
		Halaman :2 dari

NILAI SEMINAR HASIL

Nama : Nuril Huda Mukadar

NIM : B1G121004

Program Studi : DIII Teknik Gigi

Judul :"Pembuatan (Maxilo Facial) Telinga Berdasarkan Literatur Riview"

NO	KRITERIA PENILAIAN	BOBOT	NILAI ANGKA
1	Isi Hasil	40	
2	Penguasaan Materi	40	
3	Performance	20	
	Jumlah		

Makassar, 30 Januari 2025
Ketua Penguji,

Drg. Ariyani Goeliling,A.Md.TG.,S.KG.,M.Kes
NIDK. 8910810021

Saran Perbaikan :

.....

.....

Pedoman Penilaian :

Nilai Angka	Nilai Huruf
80 -100	A
70 – 79	B
60 – 69	C
50 – 59	D
<50	E

UNIVERSITAS MEGAREZKY
FAKULTAS TEKNOLOGI KESEHATAN
PROGRAM STUDI D-III TEKNIK GIGI
Jl. Antang Raya No. 43 Telp. (0411) 492401 – 496401
Web : http://universitasmegarezky.ac.id
Email : d3tg.unimerz@gmail.com

Kode/No : UNIMERZ.11.32.7/FM
Tanggal : 07 Januari 2019
Revisi : 00
Halaman :2 dari

NILAI SEMINAR HASIL

Nama : Nuril Huda Mukadar

NIM : B1G121004

Program Studi : DIII Teknik Gigi

Judul :"Pembuatan (Maxilo Facial) Telinga Berdasarkan Literatur Riview"

NO	KRITERIA PENILAIAN	BOBOT	NILAI ANGKA
1	Isi Hasil	40	
2	Penguasaan Materi	40	
3	Performance	20	
	Jumlah		89

Makassar, 30 Januari 2025
Sekertaris Penguji,

Dr.H.Syamsunie Carsel HR,S.Ag.,M.Pd.,CRP
NIDN. 0914097801

Saran Perbaikan :

.....

.....

Pedoman Penilaian :

Nilai Angka	Nilai Huruf
80 -100	A
70 – 79	B
60 – 69	C
50 – 59	D
<50	E

UNIVERSITAS MEGAREZKY
FAKULTAS TEKNOLOGI KESEHATAN
PROGRAM STUDI D-III TEKNIK GIGI
Jl. Antang Raya No. 43 Telp. (0411) 492401 – 496401
Web : http://universitasmegarezky.ac.id
Email : d3tg.unimerz@gmail.com

Kode/No : UNIMERZ.11.32.7/
Tanggal : 07 Januari 20
Revisi : 00
Halaman :2 d

NILAI SEMINAR HASIL

Nama : Nuril Huda Mukadar

NIM : B1G121004

Program Studi : DIII Teknik Gigi

Judul :"Pembuatan (Maxilo Facial) Telinga Berdasarkan Literatur Riview"

NO	KRITERIA PENILAIAN	BOBOT	NILAI ANGKA
1	Isi Hasil	40	
2	Penguasaan Materi	40	
3	Performance	20	
	Jumlah		86

Makassar, 30 Januari 2025
Penguji Utama,

Dr.Amir Mahmud Hafsa,A.Md.TG.,S.KM.,M.Kes

Saran Perbaikan :

.....

.....

Pedoman Penilaian :

Nilai Angka	Nilai Huruf
80 -100	A
70 – 79	B
60 – 69	C
50 – 59	D
<50	E

LAMPIRAN 9 : SURAT KETERANGAN BEBAS KEUANGAN

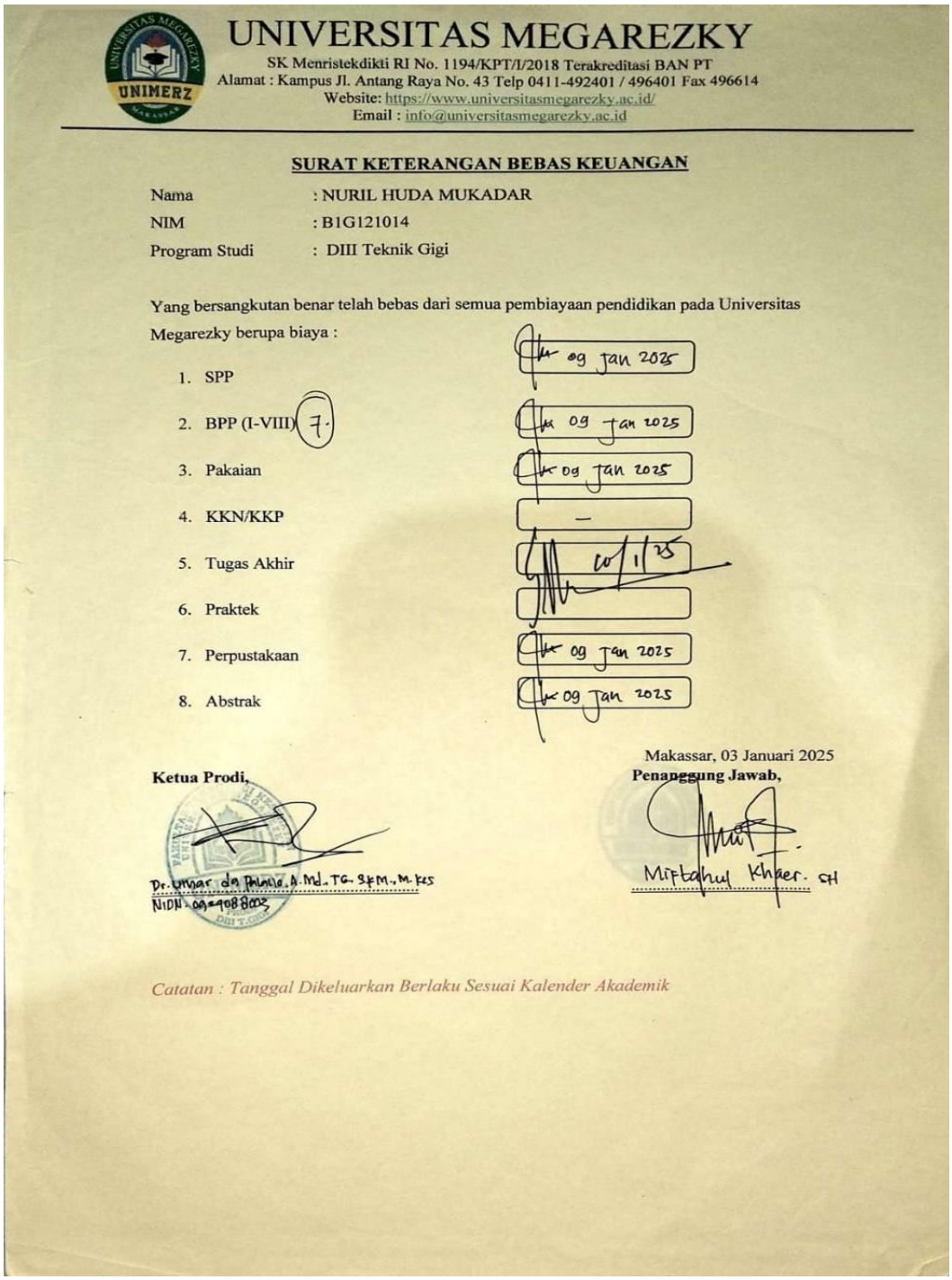

UNIVERSITAS MEGAREZKY

SK Menristekdikti RI No. 1194/KPT/I/2018 Terakreditasi BAN PT
Alamat : Kampus Jl. Antang Raya No. 43 Telp 0411-492401 / 496401 Fax 496614
Website: https://www.universitasmegarezky.ac.id/
Email : info@universitasmegarezky.ac.id

SURAT KETERANGAN BEBAS KEUANGAN

Nama : NURIL HUDA MUKADAR
NIM : B1G121014
Program Studi : DIII Teknik Gigi

Yang bersangkutan benar telah bebas dari semua pembiayaan pendidikan pada Universitas Megarezky berupa biaya :

1. SPP — 09 Jan 2025
2. BPP (I-VIII) 7. — 09 Jan 2025
3. Pakaian — 09 Jan 2025
4. KKN/KKP — —
5. Tugas Akhir — 10/1/25
6. Praktek
7. Perpustakaan — 09 Jan 2025
8. Abstrak — 09 Jan 2025

Makassar, 03 Januari 2025

Ketua Prodi,

Dr. Umar da Palacio, A.Md., TG., SKM., M.Kes
NIDN. 0929088003

Penanggung Jawab,

Miftahul Khaer. SH

Catatan : Tanggal Dikeluarkan Berlaku Sesuai Kalender Akademik

LAMPIRAN 10 : SURAT KETERANGAN PLAGIARISME

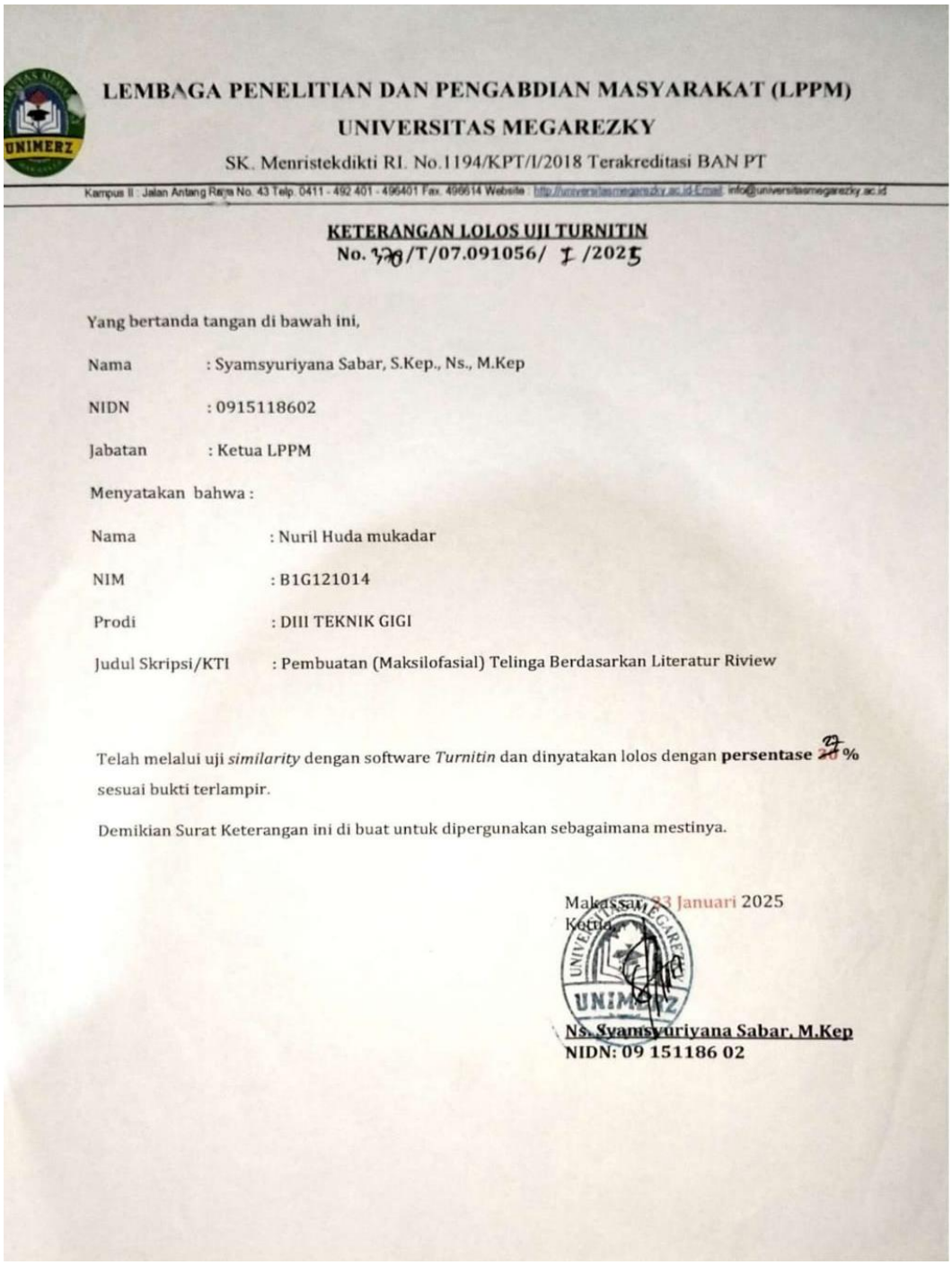

LEMBAGA PENELITIAN DAN PENGABDIAN MASYARAKAT (LPPM)
UNIVERSITAS MEGAREZKY
SK. Menristekdikti RI. No.1194/KPT/I/2018 Terakreditasi BAN PT
Kampus II : Jalan Antang Raya No. 43 Telp. 0411 - 492 401 - 496401 Fax. 496614 Website : http://universitasmegarezky.ac.id E-mail: info@universitasmegarezky.ac.id

KETERANGAN LOLOS UJI TURNITIN
No. 178/T/07.091056/ I /2025

Yang bertanda tangan di bawah ini,

Nama : Syamsyuriyana Sabar, S.Kep., Ns., M.Kep

NIDN : 0915118602

Jabatan : Ketua LPPM

Menyatakan bahwa :

Nama : Nuril Huda mukadar

NIM : B1G121014

Prodi : DIII TEKNIK GIGI

Judul Skripsi/KTI : Pembuatan (Maksilofasial) Telinga Berdasarkan Literatur Riview

Telah melalui uji *similarity* dengan software *Turnitin* dan dinyatakan lolos dengan **persentase 27%** sesuai bukti terlampir.

Demikian Surat Keterangan ini di buat untuk dipergunakan sebagaimana mestinya.

Makassar, 23 Januari 2025
Ketua,

Ns. Syamsyuriyana Sabar, M.Kep
NIDN: 09 151186 02

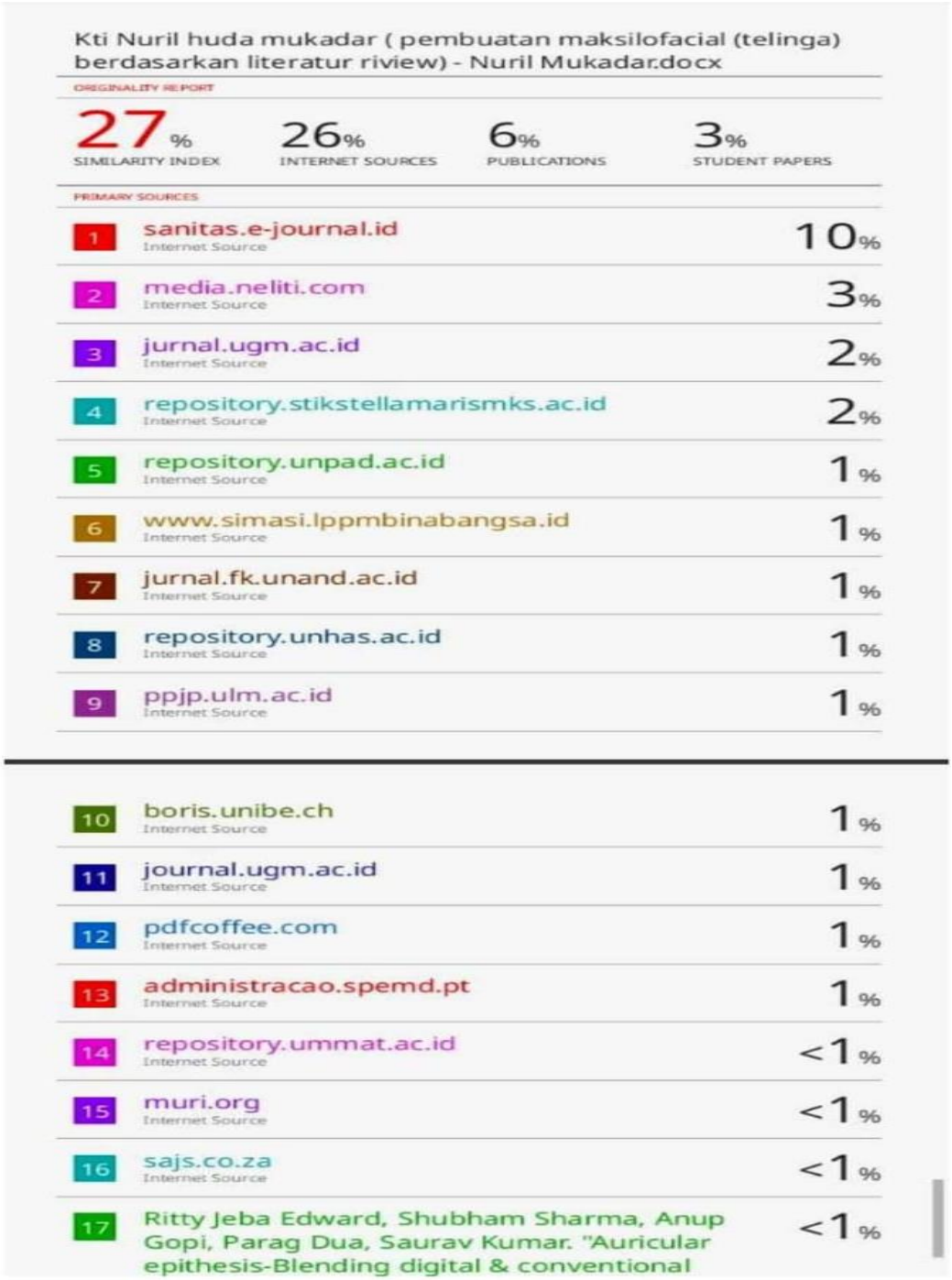

Kti Nuril huda mukadar (pembuatan maksilofacial (telinga) berdasarkan literatur riview) - Nuril Mukadar.docx

ORIGINALITY REPORT

27%	26%	6%	3%
SIMILARITY INDEX	INTERNET SOURCES	PUBLICATIONS	STUDENT PAPERS

PRIMARY SOURCES

1	sanitas.e-journal.id Internet Source	10%
2	media.neliti.com Internet Source	3%
3	jurnal.ugm.ac.id Internet Source	2%
4	repository.stikstellamarismks.ac.id Internet Source	2%
5	repository.unpad.ac.id Internet Source	1%
6	www.simasi.lppmbinabangsa.id Internet Source	1%
7	jurnal.fk.unand.ac.id Internet Source	1%
8	repository.unhas.ac.id Internet Source	1%
9	ppjp.ulm.ac.id Internet Source	1%
10	boris.unibe.ch Internet Source	1%
11	journal.ugm.ac.id Internet Source	1%
12	pdfcoffee.com Internet Source	1%
13	administracao.spemd.pt Internet Source	1%
14	repository.ummat.ac.id Internet Source	<1%
15	muri.org Internet Source	<1%
16	sajs.co.za Internet Source	<1%
17	Ritty Jeba Edward, Shubham Sharma, Anup Gopi, Parag Dua, Saurav Kumar. "Auricular epithesis-Blending digital & conventional	<1%

12	pdfcoffee.com Internet Source	1 %
13	administracao.spemd.pt Internet Source	1 %
14	repository.ummat.ac.id Internet Source	<1 %
15	muri.org Internet Source	<1 %
16	sajs.co.za Internet Source	<1 %
17	Ritty Jeba Edward, Shubham Sharma, Anup Gopi, Parag Dua, Saurav Kumar. "Auricular epithesis-Blending digital & conventional techniques", IP Annals of Prosthodontics and Restorative Dentistry, 2024 Publication	<1 %
18	Manu Rathee, Sujata Chahal. "Prosthetic substitute for the biological loss of tissue of facial region", Academia Letters, 2022 Publication	<1 %

19	Ricardo Grillo, Bruno Alvarez Quinta Reis, Kamran Ali, Fernando Melhem-Elias. "Emerging Trends in Virtual Surgical Planning for Orthognathic Surgery: A Global Overview of Research and Publication Patterns", Journal of Oral and Maxillofacial Surgery, 2024 Publication	<1 %
20	journal.universitassuryadarma.ac.id Internet Source	<1 %
21	www.unibo.it Internet Source	<1 %
22	talenta.usu.ac.id Internet Source	<1 %
23	www.coursehero.com Internet Source	<1 %
24	ijpbms.com Internet Source	<1 %