ASUHAN KEPERAWATAN PADA TN. M DENGAN INTERVENSI POSISI *HEAD UP* 30 DERAJAT TERHADAP PENURUNAN TEKANAN INTRAKRANIAL DI RUANG IGD CENTRAL RSUP DR WAHIDIN SUDIROHUSODO MAKASSAR

KARYA ILMIAH AKHIR NERS

Disusun oleh:

RIFDAYANTI MITRA AMALIA RIDWAN
A1C1251017

PROGRAM STUDI PENDIDIKAN PROFESI NERS

FAKULTAS KEPERAWATAN DAN KEBIDANAN

UNIVERSITAS MEGAREZKY

2026

HALAMAN PERNYATAAN ORISINALITAS

Karya Ilmiah Akhir Ners adalah hasil karya saya sendiri dan semua sumber baik yang dikutip maupun dirujuk telah saya nyatakan dengan benar

Nama : Rifdayanti Mitra Amalia Ridwan
NIM : A1C1251017
Tanda tangan :

Tanggal : 25 Mei 2026

HALAMAN PERSETUJUAN

ASUHAN KEPERAWATAN PADA TN. M DENGAN INTERVENSI POSISI *HEAD UP* 30 DERAJAT TERHADAP PENURUNAN TEKANAN INTRAKRANIAL DI RUANG IGD CENTRAL RSUP DR WAHIDIN SUDIROHUSODO

Telah disetujui dan dinyatakan telah memenuhi syarat untuk diujikan pada tanggal 25 Mei 2026

Pembimbing 1	Pembimbing 2
Alfyan Rahim, S.Kep.,Ns.,MSN.	**Sri Wahyuni, S.Kep., Ns.,M.Kes.**
NIDN 0923038604	**NIDN 0912059201**

Mengetahui,

Ketua Program Studi Pendidikan Profesi Ners

Iqwan Syarif S.Kep., Ns., M.Kep.
NIDN. 0920089106

HALAMAN PENGESAHAN

Karya ilmiah Akhir Ners ini diajukan oleh:

Nama	: Rifdayanti Mitra Amalia Ridwan
NIM	: A1C1251017
Program studi	: Profesi Ners
Judul KTA-N	: Asuhan Keperawatan Pada Tn. M Dengan Intervensi Posisi *Head Up* 30 Derajat Terhadap Penurunan Tekanan Intrakranial Di Ruang IGD Central RSUP Dr Wahidin Sudirohusodo

Telah berhasil dipertahankan dihadapan Penguji dan diterima sebagai bagian persyaratan yang diperlukan untuk memperoleh gelar Ners pada Program Studi Pendidikan Profesi Ners Universitas Megarezky.

Penguji satu

(Rosnania, S.Kep.,Ns.,M.Kep.)

Penguji dua

(Alfyan Rahim, S.Kep.,Ns.,MSN.)

Ditetapkan di : Makassar

Tanggal : 25 Mei 2026

HALAMAN PERNYATAAN PERSETUJUAN PUBLIKASI TUGAS AKHIR UNTUK KEPENTINGAN AKADEMIS

Sebagai sivitas akademik Universitas Megarezky, saya yang bertanda tangan dibawah ini:

Nama : Rifdayanti Mitra Amalia Ridwan
NIM : A1C1251017
Program studi : Profesi Ners
Jenis karya : Karya Ilmiah Akhir Ners

Demi pengembangan ilmu pengetahuan, menyetujui untuk memberikan kepada Universitas Megarezky Hak Bebas Royalti Noneksklusif (*Non- exclusive Royalty Free Right*) atas karya ilmiah saya yang berjudul:

ASUHAN KEPERAWATAN PADA TN. M DENGAN INTERVENSI POSISI *HEAD UP* 30 DERAJAT TERHADAP PENURUNAN TEKANAN INTRAKRANIAL DI RUANG IGD CENTRAL RSUP DR WAHIDIN SUDIROHUSODO

Beserta perangkat yang ada (jika diperlukan). Dengan Hak bebas Royalti Noneksklusif ini Universitas Megarezky berhak menyimpan, mengalihmedia / formatkan, mengelola dalam bentuk pangkalan data, merawat dan mempublikasikan tugas akhir saya selama tetap mencantumkan nama saya sebagai penulis / pencipta dan sebagai pemilik Hak Cipta. Demikian pernyataan ini saya buat dengan sebenarnya.

Dibuat di: Makassar
Pada Tanggal : 25 Mei 2026
Yang menyatakan,

Rifdayanti Mitra Amalia Ridwan

KATA PENGANTAR

Puji dan syukur penulis panjatkan kehadirat Allah SWT, atas segala rahmat, taufik dan hidayah-Nya sehingga penulis dapat menyelesaikan Karya Ilmiah Akhir Ners (KIAN) ini dengan judul: *"*Asuhan Keperawatan Pada Tn. M Dengan Intervensi Posisi *Head Up* 30 Derajat Terhadap Penurunan Tekanan Intrakranial Di Ruang IGD Central RSUP Dr Wahidin Sudirohusodo*"* yang merupakan salah satu persyaratan untuk mencapai gelar Profesi Ners di Program Studi Pendidikan Profesi Ners Fakultas Keperawatan dan Kebidanan Universitas Megarezky. KIAN ini merupakan upaya dan kerja keras dari penulis untuk mendapatkan sesuatu yang terbaik, meskipun penulis menyadari bahwa di dalamnya masih banyak terdapat kekeliruan dan kekurangan serta masih jauh dari apa yang diharapkan.

Dalam penyusunan KIAN ini, penulis mengalami banyak tantangan dan hambatan, namun berkat usaha dan kemauan serta kerjasama yang baik dari semua pihak sehingga penulis dapat menyelesaikan KIAN ini. Oleh karena itu, perkenankanlah penulis dengan segala hormat dan kerendahan hati mengucapkan terima kasih dan penghargaan yang sebesar-besarnya terkhusus penulis ucapkan kepada kedua orangtua serta seluruh keluarga besar atas segala perhatian, pengorbanan, kasih sayang serta doa restunya yang luar biasa selama ini. Kepada Bapak Alfyan Rahim, S.Kep., Ns., MSN. selaku Pembimbing I dan Ibu Sri Wahyuni, S.Kep., Ns., M.Kes. selaku Pembimbing II dengan penuh kesabaran dan keikhlasan meluangkan waktu, tenaga dan pikirannya untuk memberikan perhatian, bimbingan dan arahan kepada penulis, serta Ibu Rosnania, S.Kep.,Ns.,M.Kep. selaku penguji yang telah meluangkan waktu dan tenaganya dalam memberikan masukan dan arahan guna perbaikan KIAN ini. Tak lupa penulis ucapkan terima kasih kepada:

1. Bapak Dr. H. Alimuddin, S.H., MH., M.Kn., selaku Pembina Yayasan Pendidikan Islam Megarezky Makassar.
2. Ibu Alm Hj. Suryani SH., MH., selaku Ketua Yayasan Pendidikan Islam Megarezky Makassar.
3. Bapak Moch. Noer Alim Qolby, S.H., LLM sebagai ketua yayasan Pendidikan Islam Mega Rezky Makassar, atas dukungan dan kebijakan strategis yang

memfasilitasi proses Pendidikan dan Penelitian secara berkelanjutan.

4. Bapak Prof. Dr. dr. Anwar Ramli, S.E., M.Si, selaku Rektor Universitas Megarezky Makassar.
5. Ibu Dr. Wilma, S. Kep., Ns., M. Kep.., selaku Dekan Fakultas Keperawatan dan Kebidanan Universitas Megarezky Makassar.
6. Bapak Iqwan Syarif, S.Kep., Ns., M.Kep., selaku Ketua Program Studi Pendidikan Profesi Ners Universitas Megarezky.
7. Bapak dan Ibu Dosen serta Staf Universitas Megarezky yang memberikan kemudahan bagi penulis dalam menyelesaikan pendidikan selama ini.
8. Kepada Ayah, Ibu, dan keluarga besar penulis atas doa yang tidak pernah putus yang telah diberikan kepada saya, serta selalu memberikan motivasi, kasih sayang, dan dukungan, baik secara moril maupun materi
9. Seluruh teman-teman yang sama-sama sedang berjuang menyelesaikan studi ini, saya ucapkan banyak terima kasih atas segala bantuan, semangat, dan dukungan. Semoga kita semua dimudahkan dalam menyelesaikan studi program profesi ners di Universitas Megarezky.

Penulis menyadari sepenuhnya bahwa penyusunan KIAN ini masih jauh dari sempurna, untuk itu dengan hati terbuka penulis siap menerima kritik dan saran dari pihak manapun yang konstruktif dan sifatnya membangun untuk kesempurnaan penulisan yang akan datang.

Makassar, 25 Mei 2026

Rifdayanti Mitra Amalia R

Program Studi Pendidikan Profesi Ners
Universitas Megarezky
KIAN, 25 Mei 2026
Rifdayanti Mitra Amalia R
Rifdayanti.mitra@gmal.com

ABSTRAK

ASUHAN KEPERAWATAN PADA TN. M DENGAN INTERVENSI POSISI *HEAD UP* 30 DERAJAT TERHADAP PENURUNAN TEKANAN INTRAKRANIAL DI RUANG IGD CENTRAL RSUP DR WAHIDIN SUDIROHUSODO MAKASSAR

Pendahuluan: Perdarahan intrakranial merupakan kondisi kegawatdaruratan neurologis yang dapat menyebabkan peningkatan tekanan intrakranial sehingga berisiko menurunkan perfusi serebral dan memperburuk kondisi neurologis pasien. Salah satu intervensi keperawatan mandiri yang dapat dilakukan untuk membantu menurunkan tekanan intrakranial adalah pemberian posisi *head up* 30 derajat.
Tujuan: penelitian ini bertujuan untuk menganalisis asuhan keperawatan pada Tn. M melalui penerapan intervensi posisi *head up* 30 derajat terhadap penurunan tekanan intrakranial di Ruang IGD Central RSUP Dr. Wahidin Sudirohusodo Makassar.
Metode: yang digunakan adalah studi kasus dengan pendekatan proses keperawatan meliputi pengkajian, diagnosis keperawatan, intervensi, implementasi, dan evaluasi. Intervensi yang diberikan pada Tn. M pada tanggal 2 Januari 2026 di ruang IGD Central RSUP Dr. Wahidin Sudirohusodo Makassar berupa posisi *head up* 30 derajat dikombinasikan dengan terapi oksigen, monitoring neurologis, dan terapi kolaboratif lainnya.
Hasil: Setelah intervensi, terjadi perbaikan parameter hemodinamik: tekanan darah sebelumnya adalah 139/85 mmHg turun menjadi 130/80 mmHg, nadi sebelumnya 109 kali/menit menjadi 91 kali/menit, respirasi sebelumnya 26 kali/menit menjadi 23 kali/menit, dan SpO2 sebelumnya 89% (room air) menjadi 100% (nasal canul 4 lpm). Nilai MAP stabil (103 mmHg ke 97 mmHg), meski kesadaran tetap GCS 9 sebelum operasi *cito craniotomy*.
Kesimpulan: Posisi *head up* 30 derajat efektif membantu mengendalikan tanda-tanda peningkatan TIK. Intervensi ini dapat diterapkan sebagai tindakan mandiri perawat pada pasien dengan peningkatan tekanan intrakranial.

Kata Kunci: Perdarahan intrakranial, *head up* 30 derajat, tekanan intrakranial.

Faculty of Nursing
Universitas Megarezky
KIAN, 25 Mei 2026
Rifdayanti Mitra Amalia R
Rifdayanti.mitra@gmal.com

ABSTRACK

NURSING CARE FOR MR. M WITH A 30-DEGREE HEAD-UP POSITION INTERVENTION TO REDUCE INTRACRANIAL PRESSURE IN THE CENTRAL EMERGENCY DEPARTMENT OF DR. WAHIDIN SUDIROHUSODO CENTRAL GENERAL HOSPITAL MAKASSAR

Introduction: Intracranial hemorrhage is a neurological emergency that can lead to increased intracranial pressure, thereby reducing cerebral perfusion and worsening the patient's neurological condition. One of the independent nursing interventions that can be implemented to help reduce intracranial pressure is positioning the patient with the head elevated at 30 degrees.
Objective: This study aimed to analyze the nursing care provided to Mr. M through the implementation of a 30-degree head-up position intervention to reduce intracranial pressure in the Central Emergency Department of Dr. Wahidin Sudirohusodo Hospital, Makassar.
Methods: This study employed a case study design using the nursing process approach, which included assessment, nursing diagnosis, intervention, implementation, and evaluation. The intervention provided to Mr. M on January 2, 2026, in the Central Emergency Department of Dr. Wahidin Sudirohusodo Hospital, Makassar, consisted of a 30-degree head-up position combined with oxygen therapy, neurological monitoring, and other collaborative therapies.
Results: Following the intervention, improvements were observed in hemodynamic parameters: blood pressure decreased from 139/85 mmHg to 130/80 mmHg, pulse rate from 109 beats/minute to 91 beats/minute, respiratory rate from 26 breaths/minute to 23 breaths/minute, and oxygen saturation increased from 89% (room air) to 100% (nasal cannula at 4 L/min). The mean arterial pressure (MAP) remained stable, decreasing from 103 mmHg to 97 mmHg, although the level of consciousness remained at a GCS score of 9 prior to emergency craniotomy surgery.
Conclusion: The 30-degree head-up position was effective in helping control the signs of increased intracranial pressure. This intervention can be applied as an independent nursing action for patients with increased intracranial pressure.

Keywords: Intracranial hemorrhage, 30-degree head-up, intracranial pressure.

DAFTAR ISI

SAMPUL ..... **i**
HALAMAN PERNYATAAN ORISINALITAS ..... **ii**
HALAMAN PERSETUJUAN ..... **iii**
HALAMAN PENGESAHAN ..... **iv**
HALAMAN PERNYATAAN PERSETUJUAN PUBLIKASI ..... **v**
KATA PENGANTAR ..... **vi**
ABSTRAK ..... **viii**
ABSTRACK ..... **ix**
DAFTAR ISI ..... **x**
DAFTAR TABEL ..... **xii**
DAFTAR GAMBAR ..... **xiii**
DAFTAR LAMPIRAN ..... **xiv**
BAB I PENDAHULUAN **1**
A. Latar Belakang 1
B. Tujuan 3
C. Manfaat 4
BAB II TINJAUAN PUSTAKA **5**
A. Tinjauan Pustaka tentang Perdarahan Intrakranial 5
B. Tinjauan Pustaka tentang Posisi *Head up* 30 derajat 13
C. Asuhan Keperawatan Berdasarkan Teori 16
BAB III TINJAUAN KASUS **27**
A. Pengkajian Keperawatan Gawat Darurat Pada Orang Dewasa 27
B. Diagnosis Keperawatan 37
C. Intervensi Keperawatan 37
D. Implementasi dan Evaluasi 41
BAB IV ANALISIS SITUASI **45**
A. Profil Lahan Praktik 45
B. Analisis Masalah Keperawatan Terkait Dengan Kasus Yang Dipilih 46
C. Analisis Intervensi Dengan Konsep Dan Penelitian Terkait 47
D. Alternatif Pemecahan Yang Dapat Dilakukan 49

BAB V PENUTUP..... 51
A. Kesimpulan 51
B. Saran..... 52
DAFTAR PUSTAKA..... 53
***L*ampiran..... 55**

DAFTAR TABEL

Tabel 2. 1 SOP *Head Up* 30 Derajat 15
Tabel 2. 2 Tabel Intervensi Keperawatan 18
Tabel 3. 1 Format Pengkajian Keperawatan Gawat Darurat Pada Tn.M …..……27
Tabel 3. 2 Klasifikasi Data Pada Tn.M dengan Perdarahan Intrakranial……..35
Tabel 3. 3 Analisis Data Pada Tn.M dengan Diagnosis Perdarahan Intrakranial..36
Tabel 3. 4 Intervensi Keperawatan Pada Tn.M dengan Perdarahan Intrakranial....37
Tabel 3. 5 Implementasi dan Evaluasi Pada Tn.M dengan Diagnosis Perdarahan Intrakranial 41
Tabel 4. 1 Hasil Sebelum dan Sesudah Intervensi Posisi *Head Up 30*……..48

DAFTAR GAMBAR

Gambar 2. 1 Perdarahan Intrakranial 7
Gambar 2. 2 *Pathway*.....9
Gambar 2. 3 Posisi *Head up* 30 derajat.....13

DAFTAR LAMPIRAN

Lampiran 1 SOP Head Up 30 derajat 55
Lampiran 2 Dokumentasi.....56
Lampiran 3 *Informed consent* 57

BAB I
PENDAHULUAN

A. Latar Belakang

Instalasi Gawat Darurat (IGD) merupakan unit pelayanan kesehatan yang berperan dalam memberikan penanganan awal pada pasien dengan kondisi kegawatdaruratan yang mengancam nyawa dan memerlukan tindakan cepat, tepat, dan terprioritas (Basuki et al., 2024). Pasien yang datang ke IGD sering berada dalam kondisi tidak stabil sehingga membutuhkan penilaian dan intervensi segera untuk mencegah perburukan kondisi dan komplikasi lebih lanjut, khususnya pada kasus kegawatdaruratan neurologis (Syaharuddin et al., 2025).

Fenomena kegawatdaruratan neurologis ini menjadi sangat relevan mengingat tingginya angka kecelakaan lalu lintas di area perkotaan, salah satunya di Kota Makassar. Berdasarkan data sektoral hingga April 2026, Kota Makassar mencatat sebanyak 1.508 kasus kecelakaan lalu lintas, menjadikannya wilayah dengan penyumbang insiden tertinggi di Sulawesi Selatan dengan kontribusi mencapai 23,8% (Direktorat Lalu Lintas Polda Sulsel, 2026). Di saat tren nasional mengalami penurunan, angka kecelakaan di Makassar justru meningkat, dengan mayoritas korban berada pada usia produktif (18–30 tahun) dan didominasi oleh pengendara roda dua (Korlantas Polri, 2026; Satu Data Kota Makassar, 2026). Tingginya angka kecelakaan lalu lintas, terutama pada kecepatan tinggi saat cuaca cerah dan kondisi jalan yang baik, berisiko besar menyebabkan trauma tajam maupun tumpul pada area krusial seperti kepala (Satu Data Kota Makassar, 2026). Dampak dari trauma ini sering kali bermanifestasi sebagai perdarahan intrakranial, yang menjadi salah satu penyebab utama kedatangan pasien dengan kondisi kritis di Instalasi Gawat Darurat.

Perdarahan intrakranial merupakan salah satu kegawatdaruratan neurologis yang sering dijumpai di IGD dan dapat menyebabkan peningkatan

tekanan intrakranial (TIK) secara signifikan akibat gangguan aliran darah dan drainase vena serebral (Burnol et al., 2021). Peningkatan TIK yang tidak tertangani dengan baik dapat mengganggu perfusi serebral sehingga menurunkan suplai oksigen dan nutrisi ke jaringan otak serta meningkatkan risiko kerusakan otak sekunder (Burnol et al., 2021). Kondisi tersebut dapat memperburuk status neurologis pasien yang ditandai dengan penurunan tingkat kesadaran, gangguan tanda vital, hingga peningkatan angka morbiditas dan mortalitas (Syaharuddin et al., 2025).

Perawat IGD memiliki peran penting dalam penanganan awal pasien dengan perdarahan intrakranial melalui penerapan intervensi keperawatan mandiri yang bersifat nonfarmakologis dan dapat dilakukan segera (Basuki et al., 2024). Salah satu intervensi nonfarmakologis yang direkomendasikan dalam penatalaksanaan awal peningkatan tekanan intrakranial adalah pengaturan posisi kepala pasien dengan elevasi 30 derajat untuk mengoptimalkan aliran balik vena serebral (Robba et al., 2020).

Posisi *head up* 30 derajat terbukti mampu menurunkan tekanan intrakranial secara bermakna tanpa menyebabkan penurunan cerebral perfusion pressure, sehingga aman diterapkan pada pasien dengan cedera atau perdarahan otak akut (Burnol et al., 2021). Penelitian menunjukkan bahwa elevasi kepala 30 derajat secara signifikan menurunkan TIK dibandingkan posisi datar, serta tidak memberikan dampak negatif terhadap aliran darah otak dan perfusi serebral (Burnol et al., 2021). Penerapan posisi *head up* 30 derajat juga terbukti mampu meningkatkan indikator perfusi serebral seperti tekanan darah, mean arterial pressure, frekuensi napas, dan tingkat kesadaran pasien (Basuki et al., 2024).

Intervensi *head up* 30 derajat merupakan tindakan yang sederhana, mudah dilakukan, tidak memerlukan alat khusus, serta dapat diterapkan sebagai bagian dari praktik keperawatan berbasis bukti di IGD maupun ruang perawatan intensif (Syaharuddin et al., 2025). Penerapan posisi ini secara konsisten dapat membantu mencegah peningkatan tekanan intrakranial dan memperbaiki kondisi klinis pasien dengan cedera atau perdarahan intrakranial (Basuki et al., 2024).

Instalasi Gawat Darurat (IGD) di RSUP Dr. Wahidin Sudirohusodo merupakan unit pelayanan yang memberikan penanganan awal bagi pasien dengan kondisi kegawatdaruratan yang mengancam nyawa dan memerlukan tindakan segera. Sebagai rumah sakit rujukan nasional tipe A yang berlokasi di Makassar, IGD berperan sebagai pintu masuk utama bagi pasien rujukan dari berbagai fasilitas kesehatan di wilayah Indonesia Timur. Pelayanan di IGD berlangsung selama 24 jam secara terus-menerus dengan dukungan tenaga medis dan paramedis yang terlatih dalam penanganan kasus emergensi

Berdasarkan latar belakang tersebut, penulis tertarik untuk melakukan analisis intervensi posisi *head up* 30 derajat pada Tn. M dengan diagnosis perdarahan intrakranial di Ruang IGD Central RSUP Dr. Wahidin Sudirohusodo. Analisis ini diharapkan dapat memberikan gambaran mengenai efektivitas intervensi posisi *head up* 30 derajat sebagai salah satu tindakan keperawatan mandiri dalam mendukung peningkatan perfusi serebral dan mencegah komplikasi akibat peningkatan tekanan intrakranial pada pasien dengan perdarahan intracranial.

B. Tujuan

1. Tujuan Umum

Untuk menganalisis asuhan keperawatan pada Tn. M dengan intervensi posisi *head up* 30 derajat terhadap penurunan tekanan intrakranial di Ruang IGD Central RSUP Dr. Wahidin Sudirohusodo.

2. Tujuan Khusus

a. Melakukan pengkajian asuhan keperawatan pada Tn. M dengan intervensi posisi *head up* 30 derajat terhadap penurunan tekanan intrakranial di Ruang IGD Central RSUP Dr. Wahidin Sudirohusodo.
b. Menetapkan diagnosis keperawatan pada Tn. M dengan intervensi posisi *head up* 30 derajat terhadap penurunan tekanan intrakranial di Ruang IGD Central RSUP Dr. Wahidin Sudirohusodo.
c. Menyusun intervensi keperawatan pada Tn. M dengan intervensi posisi *head up* 30 derajat terhadap penurunan tekanan intrakranial di Ruang IGD Central RSUP Dr. Wahidin Sudirohusodo.

d. Melakukan implentasi keperawatan pada Tn. M dengan intervensi posisi *head up* 30 derajat terhadap penurunan tekanan intrakranial di Ruang IGD Central RSUP Dr. Wahidin Sudirohusodo.
e. Mengevaluasi respons fisiologis pada Tn. M dengan intervensi posisi *head up* 30 derajat terhadap penurunan tekanan intrakranial di Ruang IGD Central RSUP Dr. Wahidin Sudirohusodo.

C. Manfaat

1. Bagi Penulis

   Sebagai sarana untuk meningkatkan pengetahuan, keterampilan, dan kemampuan berpikir kritis penulis dalam memberikan asuhan keperawatan pada pasien dengan perdarahan intrakranial, khususnya dalam penerapan intervensi posisi *head up* 30 derajat di ruang IGD.

2. Bagi Profesi Keperawatan

   Sebagai bahan masukan dan referensi bagi perawat dalam pemberian asuhan keperawatan pada pasien dengan perdarahan intrakranial, terutama terkait intervensi nonfarmakologis posisi *head up* 30 derajat untuk menunjang penurunan tekanan intrakranial

3. Bagi Institusi Pelayanan Kesehatan

   Sebagai bahan evaluasi dan pertimbangan dalam meningkatkan mutu pelayanan keperawatan di ruang IGD, khususnya dalam penatalaksanaan pasien dengan perdarahan intrakranial.

4. Bagi Institusi Pendidikan

   Sebagai sumber referensi dan bahan pembelajaran bagi mahasiswa keperawatan dalam penyusunan karya ilmiah akhir dan penerapan asuhan keperawatan pada kasus perdarahan intrakranial.

BAB II
TINJAUAN PUSTAKA

A. Tinjauan Pustaka tentang Perdarahan Intrakranial

1. Pengertian

Intracranial haemorrhage atau perdarahan intrakranial didefinisikan sebagai perdarahan di dalam rongga kranial, baik di parenkim otak maupun ruang subarahnoid. ICH termasuk kondisi neurologis gawat yang berisiko tinggi terhadap kematian dan kecacatan jika tidak ditangani segera (Tenny S, 2024). Perdarahan intrakranial terdiri atas empat jenis utama, yaitu perdarahan epidural, perdarahan subdural, perdarahan subaraknoid, dan perdarahan intraparenkim. Dua jenis perdarahan pertama, yaitu epidural dan subdural, dikategorikan sebagai perdarahan ekstra-aksial, sedangkan dua jenis lainnya, yaitu subaraknoid dan intraparenkim, termasuk dalam perdarahan intra-aksial. Setiap jenis perdarahan memiliki etiologi yang berbeda, sehingga menimbulkan gambaran klinis, prognosis, dan luaran yang bervariasi.

a. Hematoma epidural (EDH) terjadi akibat akumulasi darah di ruang antara tulang tengkorak dan dura mater, umumnya disebabkan oleh fraktur tulang temporal yang merobek arteri meningea media. Perdarahan ini menimbulkan peningkatan tekanan intrakranial yang ditandai dengan hilangnya kesadaran sesaat, diikuti periode sadar sementara (lucid interval), kemudian dapat berkembang cepat menjadi penurunan kesadaran dan defisit neurologis fokal akibat herniasi otak
b. Hematoma subdural (SDH) adalah perdarahan yang terjadi akibat akumulasi darah di antara dura mater dan jaringan otak, yang umumnya berasal dari pembuluh darah vena. Penyebab tersering adalah trauma kepala, namun dapat pula berhubungan dengan kelainan koagulasi atau ruptur aneurisma. Secara klinis, hematoma subdural diklasifikasikan menjadi akut, subakut, dan kronik, di mana bentuk kronik sering terjadi pada lansia setelah trauma kepala ringan

dan dapat menunjukkan gejala yang fluktuatif sehingga menyerupai gangguan psikiatri atau stroke.

c. Perdarahan subaraknoid (SAH) adalah kondisi medis darurat di mana darah terkumpul di ruang subaraknoid, yaitu ruang antara arachnoid mater dan pia mater di permukaan otak. SAH merupakan bagian dari perdarahan intrakranial dengan morbiditas dan mortalitas tinggi (Griswold, D. P., etc., 2022).

d. *Intracerebral haemorrhage* atau *intraparenchymal haemorrhage* (ICH) merupakan suatu kondisi medis yang serius di mana hematoma terbentuk di dalam parenkim otak akibat gaya traumatik mengenai kepala pada area yang sempit, seperti pada cedera tembus (misalnya luka tembak atau luka tusuk). Selain itu, dapat juga terjadi akibat hipertensi sistemik yang menyebabkan degenerasi dan ruptur pembuluh darah, ruptur aneurisma sakkular, kelainan vaskular, tumor intrakranial, serta gangguan perdarahan seperti leukemia, hemofilia, anemia aplastik, dan trombositopenia, maupun sebagai komplikasi terapi antikoagulan dengan atau tanpa perluasan darah ke ventrikel serebral. ICH termasuk salah satu subtipe stroke hemoragik yang memiliki mortalitas dan morbiditas tinggi serta seringkali memerlukan penanganan medis dan bedah yang intensif (Rajashekar & Liang, 2023).

e. *Intraventricular haemorrhage* adalah salah satu jenis perdarahan otak yang terjadi ketika perdarahan muncul di dalam sistem ventrikel otak, yaitu jaringan rongga berisi cairan di otak. Ventrikel berfungsi menghasilkan dan mengalirkan cairan serebrospinal (CSF), yang berperan melindungi dan menjadi bantalan bagi otak. Perdarahan intraventrikular lebih sering terjadi pada bayi prematur, terutama bayi yang lahir sebelum usia kehamilan 32 minggu. Kondisi ini terjadi ketika pembuluh darah kecil pada area otak yang masih rapuh dan sedang berkembang (*germinal matrix*) pecah dan mengalami perdarahan ke dalam ventrikel. Area ini lebih rentan mengalami perdarahan karena pembuluh darahnya belum berkembang sempurna.

Perdarahan intraventrikular dapat menyebabkan berbagai komplikasi, termasuk penumpukan cairan berlebih di otak (hidrosefalus), cedera otak, kelumpuhan, serta gangguan perkembangan jangka panjang (sitasi website advocatehealth).

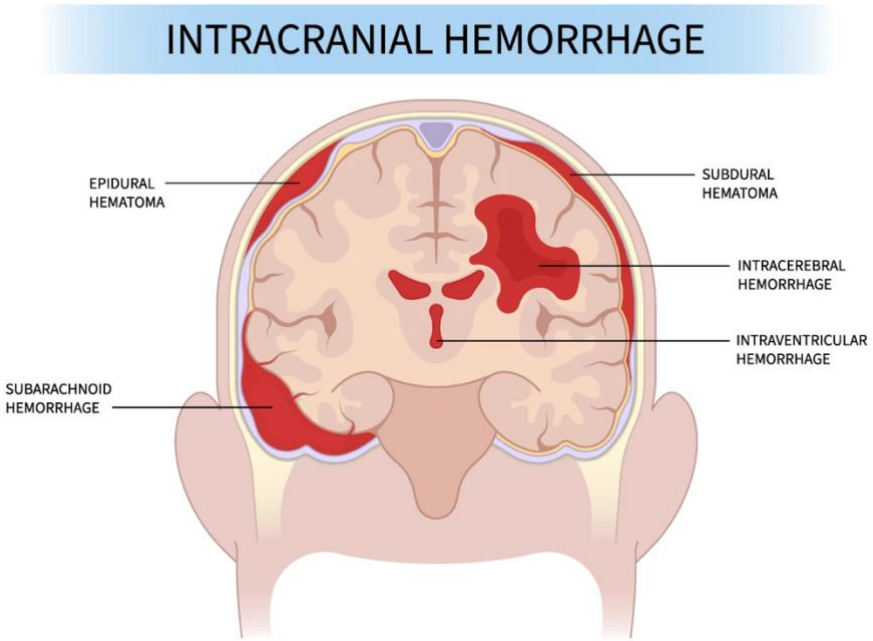

Gambar 2. 1 Perdarahan Intrakranial

2. Etiologi

a. Traumatik

1) TBI atau *trauma brain injury* menyebabkan ruptur pembuluh darah → perdarahan epidural, subdural, subaraknoid, intraparenkimal.
2) Risiko tICH setelah trauma kepala ringan sekitar 10% pada pasien berisiko tinggi. Springer

b. Non-Traumatik / Spontan

1) Hipertensi kronis (penyebab utama ICH spontan).
2) Malformasi vaskular, koagulopati, aneurisma

3. Manifestasi Klinis

Menurut Tenny, S. (2024), gejala yang dapat muncul pada pasien dengan perdarahan intrakranial atau *intracraial hemorrhage* meliputi,

antara lain sakit kepala hebat, mual dan muntah, penurunan kesadaran (*altered mental status*), letargi, *focal neurologic deficits* seperti kelemahan satu sisi tubuh, iritasi neurologis atau kejang. Gejala ini diakibatkan dari peningkatan tekanan intrakranial (TIK) dan efek massa dari hematoma.

4. Pathway

Perdarahan intrakranial primer biasanya merupakan manifestasi dari penyakit pembuluh darah kecil yang mendasari, seperti hipertensi yang berlangsung lama yang menyebabkan vaskulopati hipertensif yang menimbulkan perubahan degeneratif mikroskopis pada dinding pembuluh darah penetran kecil hingga sedang, yang dikenal sebagai lipohialinosis. Kedua, CAA (*Cerebral Amyloid Angiopathy*) ditandai dengan penumpukan peptida amiloid-beta (Aβ) pada dinding pembuluh darah leptomeningeal dan kortikal kecil (Caceres & Goldstein, 2016). Mekanisme pasti yang menyebabkan penumpukan amiloid masih belum diketahui, namun akibat pastinya adalah perubahan degeneratif pada dinding pembuluh darah yang ditandai dengan hilangnya sel otot polos, penebalan dinding, penyempitan lumen, pembentukan mikroaneurisma, dan perdarahan mikro. Setelah pembuluh darah pecah pertama kali, hematoma menyebabkan cedera mekanis langsung pada parenkim otak. Edema perihematoma berkembang dalam 3 jam pertama sejak munculnya gejala dan mencapai puncaknya antara hari ke-10 hingga ke-20. Selanjutnya, darah dan produk plasma memicu proses cedera sekunder termasuk respons inflamasi, aktivasi kaskade koagulasi, dan deposisi zat besi akibat degradasi hemoglobin. Terakhir, hematoma dapat terus membesar pada hingga 38% pasien selama 24 jam pertama (Caceres & Goldstein, 2016).

Gambar 2. 2 Pathway

5. Penatalaksanaan

Setiap pasien dengan cedera kepala harus dianggap mengalami cedera tulang belakang servikal sampai terbukti sebaliknya. Sejak di lokasi kejadian, pasien dipindahkan menggunakan papan spinal dengan kepala dan leher dipertahankan sejajar dengan sumbu tubuh. Kolar servikal harus dipasang dan dipertahankan sampai pemeriksaan radiologi tulang belakang servikal dilakukan dan tidak ditemukan cedera medula spinalis servikal. Seluruh terapi ditujukan untuk mempertahankan homeostasis otak dan mencegah terjadinya cedera otak sekunder.

Penatalaksanaan meliputi pengendalian tekanan intrakranial (TIK) serta perawatan suportif, seperti dukungan ventilasi, pencegahan kejang, pemeliharaan keseimbangan cairan dan elektrolit, dukungan nutrisi, serta penatalaksanaan nyeri dan kecemasan, atau tindakan kraniotomi bila diperlukan.

Dalam pengendalian tekanan intrakranial (TIK), salah satu intervensi keperawatan mandiri nonfarmakologis yang dapat diintegrasikan segera di IGD adalah pengaturan posisi head up 30 derajat (Basuki et al., 2024). Berdasarkan standar prosedur, intervensi ini dilakukan dengan cara meninggikan bagian kepala dari permukaan tempat tidur dengan sudut sekitar 30 derajat, sementara posisi tubuh tetap dipertahankan sejajar dengan tungkai untuk mencegah peningkatan TIK akibat gangguan aliran darah dan drainase vena serebral (Burnol et al., 2021; Robba et al., 2020).

6. Pemeriksaan penunjang

Berikut beberapa pemeriksaan penunjang untuk mendeteksi adanya perdarahan intrakranial, antara lain:

a. CT scan tanpa kontras (Noncontrast CT)

Ini merupakan alat yang paling cepat dan paling mudah tersedia untuk mendiagnosis ICH (*Intracerebral Hemorrhage*/perdarahan intraserebral) dan tetap menjadi teknik yang paling sering digunakan di instalasi gawat darurat (IGD). Selain memberikan diagnosis yang pasti, CT scan juga dapat menunjukkan karakteristik dasar hematoma, seperti lokasi hematoma, perluasan perdarahan ke sistem ventrikel, adanya edema di

sekitar perdarahan, perkembangan efek massa, serta pergeseran garis tengah otak (*midline shift*) (Caceres & Goldstein, 2016).

b. CT *Angiography* (CTA)

CT Angiography (CTA) digunakan untuk mengevaluasi adanya kelainan vaskular yang dapat menjadi penyebab perdarahan intrakranial, seperti aneurisma, malformasi arteri-vena (AVM), atau kelainan pembuluh darah lainnya. Pemeriksaan ini sering dilakukan pada kondisi akut untuk membantu menentukan penyebab perdarahan dan mendukung penatalaksanaan yang tepat. Selain itu, adanya ekstravasasi kontras pada CTA, yang dikenal sebagai spot sign, dapat menunjukkan perdarahan yang masih berlangsung dan berkaitan dengan risiko perluasan hematoma, luaran klinis yang buruk, serta peningkatan mortalitas.

c. MRI

MRI memiliki kemampuan yang baik dalam mendeteksi perdarahan intrakranial serta memberikan gambaran jaringan otak yang lebih detail dibandingkan CT scan. Gambaran perdarahan pada MRI dapat berubah sesuai tahap degradasi hemoglobin selama proses patologis berlangsung. Pada fase akut, teknik *gradient recalled-echo* (GRE) atau susceptibility weighted imaging (SWI) sangat sensitif dalam mendeteksi perdarahan. MRI juga bermanfaat untuk mengidentifikasi penyebab sekunder perdarahan intrakranial, seperti tumor, malformasi vaskular, maupun transformasi hemoragik pada stroke iskemik. Selain itu, pembuluh darah otak dapat dievaluasi menggunakan MR angiography (MRA), termasuk teknik nonkontras time-of-flight pada pasien dengan gangguan fungsi ginjal atau alergi terhadap bahan kontras.

7. Tekanan Intrakranial

Tekanan intrakranial (TIK) adalah tekanan yang terjadi di dalam rongga tengkorak (cranial vault) yang dipengaruhi oleh volume konten intrakranial, yaitu jaringan otak, darah, dan cairan serebrospinal (Oswal & Toma, 2023). Karena tengkorak adalah struktur yang kaku, perubahan volume salah satu komponen ini dapat menyebabkan perubahan tekanan di dalamnya. Peningkatan tekanan intrakranial (TIK) merupakan kondisi yang

sering terjadi dan berpotensi mengancam jiwa pada berbagai patologi neurologis. Kondisi ini berhubungan dengan peningkatan angka mortalitas dan luaran neurologis yang buruk pada cedera otak traumatik (TBI), serta penurunan angka kelangsungan hidup pada perdarahan intraserebral dan stroke iskemik akut (Kareemi, etc., 2023).

Tekanan intrakranial normal pada orang dewasa umumnya berada pada rentang 5–15 mmHg. Tekanan ini dapat dipahami sebagai suatu keseimbangan tekanan parsial cairan, yaitu darah arteri, darah vena, dan cairan serebrospinal, serta jaringan parenkim otak yang relatif tidak dapat dikompresi, di dalam volume tengkorak yang tetap, sebagaimana dijelaskan dalam doktrin Monroe–Kellie (Kareemi, etc., 2023). Apabila volume salah satu komponen tersebut atau komponen tambahan lainnya (seperti neoplasma) meningkat, maka darah vena dan cairan serebrospinal akan terdorong keluar dari rongga tengkorak untuk mempertahankan keseimbangan. Pada kondisi peningkatan TIK, mekanisme kompensasi ini dapat menjadi tidak efektif, sehingga menimbulkan cedera neurologis melalui dua mekanisme utama, yaitu hipoperfusi/iskemia dan herniasi (Oswal & Toma, 2023).

8. Tanda dan Gejala Peningkatan TIK

Sebagian besar pasien dengan peningkatan tekanan intrakranial (TIK) mengalami penurunan status kesadaran atau GCS. Selain itu, tanda atau gejala klasik, seperti nyeri kepala, muntah, perubahan status mental, gangguan pupil, hingga tanda *cushing triad* berupa hipertensi, bradikardia, dan pola napas tidak teratur (Patel et al., 2023). namun, tidak satu pun dari temuan tersebut bersifat spesifik sehingga diperlukan pemeriksaan neurologis dan penunjang lebih lanjut untuk menegakkan diagnosis peningkatan TIK. (Kareemi, etc., 2023).

9. Penatalaksanaan Peningkatan TIK

Penilaian dan penatalaksanaan yang cepat terhadap peningkatan tekanan intrakranial (TIK) merupakan hal yang sangat penting dalam pencegahan cedera otak sekunder. Penatalaksanaan peningkatan TIK dapat dilakukan secara farmakologis dan nonfarmakologis. Penatalaksanaan

farmakologis meliputi pemberian terapi hiperosmolar seperti mannitol dan hypertonic saline, sedasi, analgesik, terapi antikejang, serta dukungan ventilasi dan hiperventilasi bila diindikasikan. Sementara itu, penatalaksanaan nonfarmakologis meliputi pengaturan posisi kepala (head up 30°), menjaga posisi leher tetap midline, pemeliharaan oksigenasi adekuat, keseimbangan cairan dan elektrolit, dukungan nutrisi, kontrol suhu tubuh, serta tindakan bedah saraf apabila diperlukan.

Dalam penelitian Kareemi, etc., (2023) dijabarkan penatalaksanaan awal empiris pada peningkatan tekanan intrakranial akut meliputi pengaturan posisi, pemantauan tanda vital, ventilasi, dan terapi suportif. Pasien diposisikan dengan kepala tempat tidur ditinggikan 30°, leher dijaga dalam posisi midline, serta diupayakan mengurangi kompresi vena jugularis untuk meningkatkan drainase vena serebral. Oksigenasi dan perfusi serebral dipertahankan dengan target $SpO_2 \geq 94\%$ dan tekanan darah sistolik 100–180 mmHg, serta pengaturan ventilasi dengan $PaCO_2$ 35–38 mmHg dan $ETCO_2$ 32–35 mmHg; hiperventilasi dilakukan bila terdapat tanda herniasi. Suhu tubuh dijaga pada rentang 36–37,8 °C dengan menghindari demam. Penatalaksanaan nyeri, agitasi, kecemasan, serta mual dan muntah diberikan sesuai kebutuhan. Selain itu, dukungan jalan napas dilakukan untuk mempertahankan oksigenasi dan ventilasi, serta terapi hiperosmolar digunakan untuk mencegah lonjakan tekanan intrakranial dan mengurangi edema serebri.

B. Tinjauan Pustaka tentang Posisi *Head up* 30 derajat

1. Defenisi

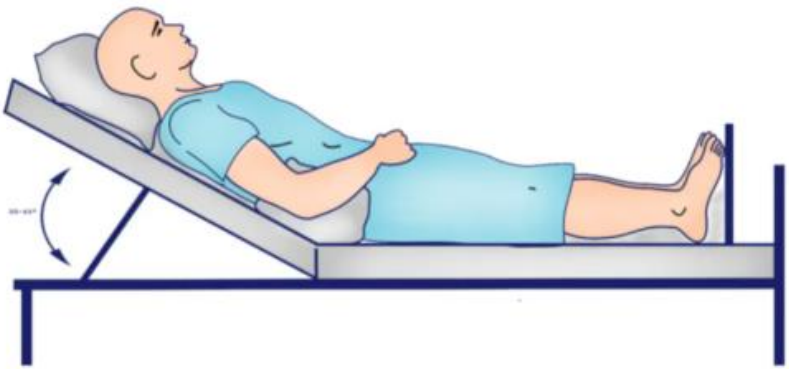

Gambar 2. 3 Posisi Head up 30 derajat

Posisi *head up* 30 derajat didefinisikan sebagai posisi mengangkat kepala dari permukaan tempat tidur dengan sudut sekitar 30 derajat, sementara posisi tubuh tetap sejajar dengan tungkai. Penerapan posisi *head up* 30 derajat memiliki manfaat dalam menurunkan tekanan intrakranial pada pasien dengan cedera kepala (Tasmadi, T., etc. 2025).

2. Tujuan

Posisi *head up* 30° bertujuan untuk membantu pemenuhan kebutuhan oksigenasi pasien sehingga dapat mencegah terjadinya hipoksia, serta menjaga tekanan intrakranial tetap stabil dalam batas normal. Selain itu, posisi ini dinilai lebih efektif dalam mempertahankan tingkat kesadaran pasien karena memengaruhi posisi anatomi tubuh manusia yang selanjutnya berdampak pada hemodinamika pasien. Posisi *head up* 30° juga berperan dalam menjaga homeostasis otak dan mencegah terjadinya cedera otak sekunder melalui stabilitas fungsi pernapasan sehingga perfusi serebral yang adekuat dapat dipertahankan. Hasil penelitian tersebut juga menunjukkan bahwa terdapat pengaruh yang bermakna secara statistik dari posisi *head up* 30° maupun 15° terhadap *mean arterial pressure* (MAP).

Strategi nonfarmakologis yang dilakukan dalam penatalaksanaan cedera kepala antara lain adalah pengaturan posisi kepala ditinggikan 15–30° untuk meningkatkan aliran balik vena dan menurunkan tekanan intrakranial. Pada pasien dengan kondisi hipovolemia, terdapat kemungkinan terjadinya penurunan tekanan darah secara drastis yang dapat menyebabkan penurunan perfusi serebral. Oleh karena itu, dalam upaya mengoptimalkan nilai tekanan intrakranial, tekanan darah perlu dipertahankan agar tekanan perfusi serebral tetap berada dalam rentang normal.

3. Indikasi dan Kontraindikasi Pelaksanaan

Posisi kepala ditinggikan sampai ±30° direkomendasikan sebagai intervensi awal non-farmakologis untuk membantu menurunkan tekanan intrakranial (ICP) pada pasien yang berisiko atau mengalami peningkatan

TIK, termasuk pada cedera otak traumatik (traumatic brain injury). Hal ini dilakukan karena elevasi kepala membantu drainase vena serebral dan memfasilitasi sirkulasi cairan serebrospinal, yang dapat menurunkan ICP tanpa secara signifikan mengurangi tekanan perfusi serebral (CPP) bila dilakukan dengan benar.

Hipotensi berat (MAP < 60 mmHg) menjadi salah satu kondisi di mana elevasi kepala harus diwaspadai atau ditunda, karena posisi ini dapat menurunkan MAP lebih jauh dan akhirnya dapat menurunkan CPP secara tidak diinginkan. Dalam situasi seperti ini, stabilisasi hemodinamik harus dilakukan terlebih dahulu sebelum posisi head-up diterapkan. Selain itu, pada pasien dengan gangguan hemodinamika yang tidak stabil, atau ketika evaluasi perfusi serebral belum dilakukan, elevasi kepala harus diatur dengan hati-hati dan disesuaikan dengan kondisi individual karena terlalu tinggi bisa mengurangi perfusi otak

4. Metode pelaksanaan

Tabel 2. 1 SOP Head Up 30 Derajat Berdasarkan Modifikasi SIKI PPNI (2017) dan Teori Pengaturan Posisi menurut Kusuma (2019).

Standar prosedur operasional head up 30 derajat		
1.	Pengertian	Pemberian posisi dimana bagian kepala dari permukaan tempat tidur ditinggikan dengan sudut sekitar 30 derajat, sementara posisi tubuh tetap sejajar dengan tungkai.
2.	Tujuan	Mencegah peningkatan tekanan intracranial dan dapat meningkatkan aliran oksigen ke otak.
3.	Indikasi	Cedera otak traumatik (traumatic brain injury).
4.	Kontraindikasi	Hipotensi berat (MAP < 60 mmHg)
5.	Persiapan alat	Tempat tidur dengan pengaman
6.	Prosedur	Pre interaksi 1. Memeriksan rekam medis pasien 2. Mencuci tangan 6 langkah Tahap orientasi 1. Memberi salam dan memperkenalkan diri 2. Menanyakan keluhan utama atau kondisi klien saat ini 3. Menjelaskan tujuan dan prosedur yang akan dilakukan kepada pasien dan keluarga pasien 4. Memberi kesempatan pasien atau keluarga untuk bertanya 5. Memerhatikan indikasi dan kontra indikasi dalam pemberian tindakan Tahap Kerja 1. Menjaga privasi pasien 2. Observasi keadaan umum pasien

		3. mengatur posisi pasien, kaki dalam keadaan lurus dan tidak fleksi 4. mengatur ketinggian bagian kepala bed atau tempat tidur setinggi 30 derajat Terminasi 1. memberitahu pasien dan keluarga pasien bahwa tindakan sudah selesai dilakukan 2. evaluasi perasaan pasien, jika pasien sadar 3. mencuci tangan 6 langkah Dokumentasi 1. mencatat tindakan yang telah dilakukan beserta jam dan tanggal 2. mencatat hasil tindakan (respons subjektif dan objektif)

C. Asuhan Keperawatan Berdasarkan Teori

1. Fokus Pengkajian

a. Pengkajian

1) Identitas pasien

Identitas pasien, usia, jenis kelamin, alamat pasien, penanggung jawab, dan riwayat kesehatan umum.

2) Tindakan prahospital

Tindakan yang diberikan pada pasien selama proses menuju rumah sakit, termasuk tindakan yang dilaukan atau obat yang diberikan dari rumah sakit atau puskesmas yang merujuk.

3) Keluhan utama dan riwayat keluhan utama

Menanyakan keluhan yang paling dirasakan, kronologi sebelum adanya keluhan tersebut.

4) Pengkajian primer

Mengkaji jalan napas pasien, apakah ada sumbatan, mengkaji pernapasan apakah adanya suara napas tambahan, kesulitan bernapas, penggunaan otot bantu napas, sesak napas, mengkaji nadi, akral, warna kulit, temperature, mengkaji adanya trauma atau perarahan, mengkaji CRT, tekanan darah, pernapasan, dan SpO2, tingkat kesadara AVPU atau GCS, pupil.

5) Pengkajian sekunder

Mengkaji tanda dan gejala yang terjadi atau dirasakan pasien, mengkaji data subjektif dan objektif, mengkaji alergi pasien reaksinya, dan obat yang digunakan untuk meredakan alergi tersebut. mengkaji penggunaan medikasi yang dikonsumsi pasien, menanyakan riwayat berobat atau riwayat sakit sebelummnya, menanyakan makan dan minum terkahir pasien, menanyakan kronologis terjadinya insiden.

6) Pemeriksaan fisik

2. Pemeriksaan Fisik Umum

a. Keadaan Umum & Kesadaran
b. Tanda Vital
c. Kulit & Perfusi
d. Capillary refill time (>3 detik)
e. Leher (Neck): distensi vena jugularis
f. Sistem Saraf Pusat (CNS): cemas, perasaan akan mengalami kematian (feeling of impending doom), sinkop (pingsan), pusing, rasa melayang, dan perubahan status mental
g. Kardiovaskular: nyeri dada, terdengar murmur saat auskultasi bunyi jantung di area apikal atau bruit pada arteri karotis saat auskultasi, aritmia, tekanan darah tidak terkontrol
h. Sirkulasi: palpitasi (jantung berdebar), nadi lemah/halus (thready pulse)
i. Respirasi: sesak napas saat istirahat atau saat aktivitas
j. Gastrointestinal: mual dan muntah
k. Muskuloskeletal: nyeri leher, lengan, punggung, rahang, dan ekstremitas atas, kelelahan
l. Integumen (Kulit): sianosis, kulit pucat, dan keringat berlebih (diaphoresis).

3. Diagnosis Keperawatan

Diagnosis keperawatan adalah proses menganalisis data subjektif dan objektif yang telah diperoleh pada tahap pengkajian untuk menegakkan diagnosis keperawatan. Diagnosis keperawatan melibatkan proses berpikir

kompleks tentang data yang dikumpulkan dari klien, keluarga, rekam medis, dan pemberi pelayanan kesehatan lain (Suara, dkk, 2022). Berikut adalah uraian masalah keperawatan yang timbul bagi klien menurut SDKI (PPNI, 2017) dengan diagnosis medis perdarahan intrakranial, antara lain:

a. Pola napas tidak efektif
b. Bersihan jalan napas tidak efektif
c. Risiko perfusi serebral tidak efeltif
d. Penurunan kapasitas adaptif intrakranial
e. Perfusi jaringan perifer tidak efektif
f. Risiko penurunan curah jantung

4. Intervensi Keperawatan

Intervensi Keperawatan merupakan salah satu standar profesi yang dibutuhkan dalam menjalankan praktik keperawatan di Indonesia dengan segala treatmen atau bentuk terapi yang dikerjakan oleh perawat. untuk mencapai luaran yang diharapkan.

Tabel 2. 2 Tabel Intervensi Keperawatan Berdasarkan SDKI, SIKI, dan SLKI

No.	Diagnosa Keperawatan	Tujuan dan Kriteria Hasil	Intervensi
1	Pola napas tidak efektif b.d hambatan upaya napas d.d dispnea, pola napas abnormal, suara ronkhi	Kriteria Hasil setelah dilakukan intervensi keperawatan selama ... x ... jam diharapkan pola napas membaik (L.01004) dengan kriteria hasil ☐ dispnea menurun (...) ☐ frekuensi napas membaik (...) ☐ bunyi napas tambahan menurun (...) ☐ takikardi menurun (...)	Intervensi utama: Manajemenn jalan napas (I.01011) Observasi ☐ Monitor frekuensi, irama, kedalaman dan upaya napas ☐ Monitor pola napas (seperti bradypnea, takipnea, hiperventilasi, kussmaul, Cheyne-stokes, biot, ataksik) ☐ Monitor kemampuan batuk efektif ☐ Monitor adanya produksi sputum ☐ Monitor adanya sumbatan jalan napas ☐ Palpasi kesimetrisan ekspansi paru ☐ Auskultasi bunyi napas ☐ Monitor saturasi oksigen ☐ Monitor nilai analisa gas darah

			☐ Monitor hasil x-ray thoraks Terapeutik ☐ Atur interval pemantauan respirasi sesuai kondisi pasien ☐ Dokumentasikan hasil pemantauan Edukasi ☐ Jelaskan tujuan dan prosedur pemantauan ☐ Informasikan hasil pemantauan, jika perlu.
2	Bersihan jalan napas tidak efektif b.d	Setelah dilakukan intervensi keperawatan selama … x … jam diharapkan bersihan jalan napas meningkat dengan kriteria hasil: ☐ Batuk efektif meningkat (…) ☐ Produksi sputum menurun (…) ☐ Mengi menurun (…) ☐ Wheezing menurun (…) ☐ Mekonium (pada neonatus) menurun (…)	Intervensi utama: Manajemen jalan napas buatan (1.01012) Observasi ☐ Monitor posisi selang trakeostomi, terutama setelah mengubah posisi ☐ Monitor kulit area stoma trakeostomi (misal kemerahan, drainase, perdarahan) Terapeutik ☐ Berikan pre-oksigenasi 100 % selama 30 detik (3- kali ventilasi) sebelum dan setelah penghisapan ☐ Lakukan oral hygiene (misal sikat gigi, kasa, pelembab bibir) ☐ Lakukan perawatan stoma trakeotomi Edukasi ☐ Jelaskan pasien dan keluarga tujuan dan prosedur pemasangan jalan napas buatan Kolaborasi ☐ Kolaborasi intubasi ulang jika terbentuk mucous plug yang tidak dapat dilakukan penghisapan.
3.	Risiko perfusi serebral tidak efeltif	Setelah dilakukan intervensi keperawatan selama … x … jam diharapkan perfusi serebral meningkat dengan kriteria hasil: ☐ Tingkat kesadaran meningkat	Intervensi utama: Manajemen Peningkatan Tekanan Intrakranial Observasi ☐ Identifikasi penyebab peningkatan TIK (misalnya: lesi, gangguan metabolism, edema serebral)

		☐ Sakit kepala menurun ☐ Gelisah menurun ☐ Tekanan arteri rata-rata (mean arterial pressure/MAP) membaik ☐ Tekanan intra kranial membaik	☐ Monitor tanda/gejala peningkatan TIK (misalnya: tekanan darah meningkat, tekanan nadi melebar, bradikardia, pola napas ireguler, kesadaran menurun) ☐ Monitor MAP (mean arterial pressure) (LIHAT: Kalkulator MAP) ☐ Monitor CVP (central venous pressure) ☐ Monitor PAWP, jika perlu ☐ Monitor PAP, jika perlu ☐ Monitor ICP (intra cranial pressure) ☐ Monitor gelombang ICP ☐ Monitor status pernapasan ☐ Monitor intake dan output cairan ☐ Monitor cairan serebro-spinalis (mis. Warna, konsistensi) Terapeutik ☐ Minimalkan stimulus dengan menyediakan lingkungan yang tenang ☐ Berikan posisi head up ☐ Hindari manuver valsava ☐ Cegah terjadinya kejang ☐ Hindari penggunaan PEEP ☐ Hindari pemberian cairan IV hipotonik ☐ Atur ventilator agar PaCO2 optimal ☐ Pertahankan suhu tubuh normal Kolaborasi ☐ Minimalkan stimulus dengan menyediakan lingkungan yang tenang ☐ Berikan posisi head up ☐ Hindari manuver valsava ☐ Cegah terjadinya kejang

			☐ Hindari penggunaan PEEP ☐ Hindari pemberian cairan IV hipotonik ☐ Atur ventilator agar PaCO2 optimal ☐ Pertahankan suhu tubuh normal
4.	Penurunan kapasitas adaptif intrakranial	Setelah dilakukan intervensi keperawatan selama … x … jam diharapkan diharapkan kapasitas adaptif intrakranial meningkat (L.06049) dengan kriteria hasil: ☐ Tingkat kesadaran meningkat (…) ☐ Sakit kepala menurun (…) ☐ Bradikaria menurun (…) ☐ Tekanan darah membaik (…) ☐ Tekanan nadi membaik (…) ☐ Pola napas membaik (…) ☐ Respon pupil membaik (…) ☐ Refleks neurologis membaik (…)	Intervensi utama: Manajemen Peningkatan Tekanan Intrakranial Observasi ☐ Identifikasi penyebab peningkatan TIK (misalnya: lesi, gangguan metabolism, edema serebral) ☐ Monitor tanda/gejala peningkatan TIK (misalnya: tekanan darah meningkat, tekanan nadi melebar, bradikardia, pola napas ireguler, kesadaran menurun) ☐ Monitor MAP (mean arterial pressure) (LIHAT: Kalkulator MAP) ☐ Monitor CVP (central venous pressure) ☐ Monitor PAWP, jika perlu ☐ Monitor PAP, jika perlu ☐ Monitor ICP (intra cranial pressure) ☐ Monitor gelombang ICP ☐ Monitor status pernapasan ☐ Monitor intake dan output cairan ☐ Monitor cairan serebro-spinalis (mis. Warna, konsistensi) Terapeutik ☐ Minimalkan stimulus dengan menyediakan lingkungan yang tenang ☐ Berikan posisi head up ☐ Hindari manuver valsava ☐ Cegah terjadinya kejang

			☐ Hindari penggunaan PEEP ☐ Hindari pemberian cairan IV hipotonik ☐ Atur ventilator agar PaCO2 optimal ☐ Pertahankan suhu tubuh normal Kolaborasi ☐ Minimalkan stimulus dengan menyediakan lingkungan yang tenang ☐ Berikan posisi head up ☐ Hindari manuver valsava ☐ Cegah terjadinya kejang ☐ Hindari penggunaan PEEP ☐ Hindari pemberian cairan IV hipotonik ☐ Atur ventilator agar PaCO2 optimal ☐ Pertahankan suhu tubuh normal
5.	Perfusi perifer tidak efektif	Setelah dilakukan intervensi keperawatan selama … x … jam diharapkan diharapkan tingkat perdarahan menurun (L. 02011) dengan kriteria hasil: ☐ Kekuatan nadi perifer meningkat (…) ☐ Warna kulit pucat menurun (…) ☐ Pengisian kapiler membaik (…) ☐ Akral membaik (…) ☐ Turgor kulit membaik (…)	Intervensi utama : Perawatan Sirkulasi (I.02079) Observasi ☐ Periksa sirkulasi perifer (mis: nadi perifer, edema, pengisian kapiler, warna, suhu, ankle-brachial index) ☐ Identifikasi faktor risiko gangguan sirkulasi (mis: diabetes, perokok, orang tua, hipertensi, dan kadar kolesterol tinggi) ☐ Monitor panas, kemerahan, nyeri, atau bengkak pada ekstremitas Terapeutik ☐ Hindari pemasangan infus, atau pengambilan darah di area keterbatasan perfusi ☐ Hindari pengukuran tekanan darah pada ekstremitas dengan keterbatasan perfusi

			☐ Hindari penekanan dan pemasangan tourniquet pada area yang cidera ☐ Lakukan pencegahan infeksi ☐ Lakukan perawatan kaki dan kuku ☐ Lakukan hidrasi Edukasi ☐ Anjurkan berhenti merokok ☐ Anjurkan berolahraga rutin ☐ Anjurkan mengecek air mandi untuk menghindari kulit terbakar ☐ Anjurkan menggunakan obat penurun tekanan darah, antikoagulan, dan penurun kolesterol, jika perlu ☐ Anjurkan minum obat pengontrol tekanan darah secara teratur ☐ Anjurkan menghindari penggunaan obat penyekat beta ☐ Anjurkan melakukan perawatan kulit yang tepat (mis: melembabkan kulit kering pada kaki) ☐ Anjurkan program rehabilitasi vaskular ☐ Ajarkan program diet untuk memperbaiki sirkulasi (mis: rendah lemak jenuh, minyak ikan omega 3) ☐ Informasikan tanda dan gejala darurat yang harus dilaporkan (mis: rasa sakit yang tidak hilang saat istirahat, luka tidak sembuh, hilangnya rasa).
6.	Risiko penurunan Curah Jantung	Setelah dilakukan intervensi keperawatan selama … x … jam diharapkan risiko curah jantung dapat teratasi	Intervensi untama: Perawatan Jantung (I.02075) Observasi

		(L.02008) dengan kriteria hasil: ☐ Kekuatan nadi perifer meningkat (…) ☐ Ejection fraction (EF) meningkat (…) ☐ Palpitasi menurun (…) ☐ Bradikardia menurun (…) ☐ Takikardia menurun (…) ☐ Gambaran EKG Aritmia menurun (…) ☐ Lelah menurun (…) ☐ Edema menurun (…) ☐ Distensi vena jugularis menurun (…) ☐ Dispnea menurun (…) ☐ Oliguria menurun (…) ☐ Pucat/sianosis menurun (…) ☐ Paroximal nocturnal dyspnea (PND) menurun (…) ☐ Ortopnea menurun (…) ☐ Batuk menurun (…) ☐ Suara jantung S3 menurun (…) ☐ Suara jantung S4 menurun (…) ☐ Tekanan darah membaik (…) ☐ Pengisian kapiler membaik (…)	☐ Identifikasi tanda/gejala primer penurunan curah jantung (meliputi: dispnea, kelelahan, edema, ortopnea, PND, peningkatan CVP). ☐ Identifikasi tanda/gejala sekunder penurunan curah jantung (meliputi: peningkatan berat badan, hepatomegaly, distensi vena jugularis, palpitasi, ronkhi basah, oliguria, batuk, kulit pucat) ☐ Monitor tekanan darah (termasuk tekanan darah ortostatik, jika perlu) ☐ Monitor intake dan output cairan ☐ Monitor berat badan setiap hari pada waktu yang sama ☐ Monitor saturasi oksigen ☐ Monitor keluhan nyeri dada (mis: intensitas, lokasi, radiasi, durasi, presipitasi yang mengurangi nyeri) ☐ Monitor EKG 12 sadapan ☐ Monitor aritmia (kelainan irama dan frekuensi) ☐ Monitor nilai laboratorium jantung (mis: elektrolit, enzim jantung, BNP, NTpro-BNP) ☐ Monitor fungsi alat pacu jantung ☐ Periksa tekanan darah dan frekuensi nadi sebelum dan sesudah aktivitas ☐ Periksa tekanan darah dan frekuensi nadi sebelum pemberian obat (mis: beta blocker, ACE Inhibitor, calcium channel blocker, digoksin) Terapeutik

			☐ Posisikan pasien semi-fowler atau fowler dengan kaki ke bawah atau posisi nyaman ☐ Berikan diet jantung yang sesuai (mis: batasi asupan kafein, natrium, kolesterol, dan makanan tinggi lemak) ☐ Gunakan stocking elastis atau pneumatik intermitten, sesuai indikasi ☐ Fasilitasi pasien dan keluarga untuk modifikasi gaya hidup sehat ☐ Berikan terapi relaksasi untuk mengurangi stress, jika perlu ☐ Berikan dukungan emosional dan spiritual ☐ Berikan oksigen untuk mempertahankan saturasi oksigen > 94% Edukasi ☐ Anjurkan beraktivitas fisik sesuai toleransi ☐ Anjurkan beraktivitas fisik secara bertahap ☐ Anjurkan berhenti merokok ☐ Ajarkan pasien dan keluarga mengukur berat badan harian ☐ Ajarkan pasien dan keluarga mengukur intake dan output cairan harian Kolaborasi ☐ Kolaborasi pemberian antiaritmia, jika perlu ☐ Rujuk ke program rehabilitasi jantung

5. Implementasi Keperawatan

Implementasi keperawatan merupakan rangkaian tindakan yang dilakukan oleh perawat dalam membantu pasien mengatasi masalah terkait kondisi kesehatannya serta mencapai hasil yang telah ditetapkan. Pelaksanaannya berfokus pada kebutuhan pasien, faktor-faktor yang memengaruhi kebutuhan asuhan keperawatan, strategi tindakan keperawatan, serta komunikasi yang efektif (Siregar, 2019).

6. Evaluasi Keperawatan

Evaluasi keperawatan adalah tahap akhir proses keperawatan yang dilakukan secara sistematik untuk menilai pencapaian tujuan asuhan keperawatan dengan membandingkan kondisi pasien saat ini terhadap kriteria hasil yang telah ditetapkan, serta sebagai dasar pengambilan keputusan apakah rencana keperawatan perlu dilanjutkan, dimodifikasi, atau dihentikan (Adriana, S., dkk, 2024).

BAB III
TINJAUAN KASUS

A. Format Pengkajian Keperawatan Gawat Darurat Pada Orang Dewasa

Tabel 3. 1 Format Pengkajian Keperawatan Gawat Darurat Pada Tn.M dengan Diagnosis Perdarahan Intrakranial di Ruang IGD Central RSUP Dr.Wahidin Sudirohusodo Makassar

IDENTITAS	No. RM : 01539512	Diagnosis Medis: Perdarahan intrakranial		Tanggal Pengkajian	: 02/01/2026
	Nama : Tn. Y	Jenis Kelamin : L		Tanggal lahir	: 15/04/2007
	Agama : Islam	Status Perkawinan: -		Pendidikan	: SMA
	Pekerjaan : Pelajar	Tanggal masuk: 02/01/2026		Alamat	: Maros
	TRIAGE	**P1**	**P2**	**P3**	**P4**
PRIMERY URVEY SURVEY	**CIRCULATION**				
	Keluhan Utama : Penurunan kesadaran Riwayat keluhan utama : Pasien masuk IGD central RSUP Wahidin dirujuk dari PKM Simbang Maros dengan keluhan penurunan kesadaran GCS 9 (E2M5V2). Pasien memiliki riwayat kecelakaan lalu lintas pada malam tahun baru. Saat kejadian pasien tidak pingsan, tidak ada perdarahan aktif, tidak ada keluar darah dari hidung dan telinga, ada riwayat muntah 2x, terdapat lecet pada wajah (dahi, pipi, dagu), tangan, dan kaki. Beberapa jam setelah kejadian, pasien tampak gelisah dan sering mondar-mandir di rumah. Orientasi (Tempat, Waktu, dan Orang) : □ Baik □ **Tidak Baik**, GCS 9				
	AIRWAY		**Diagnosis Keperawatan: -**		
	Jalan Nafas : □ **Paten** □ Tidak Paten Obstruksi : □Lidah□Cairan □Benda Asing □**N/A** Suara Nafas : **Vesikuler** □ Snoring □ Gurgling Keluhan Lain:				
	BREATHING		**Diagnosis Keperawatan:** 1. **Pola napas tidak efektif**		
	Gerakan dada: □ **Simetris** □ Asimetris Pola Nafas : □ **Cepat** □ Dangkal □ Normal		Kriteria Hasil setelah dilakukan intervensi keperawatan selama 1 x 8 jam diharapkan **pola napas membaik** (L.01004) dengan kriteria		

	Irama Nafas : ☐ Teratur ☐ **Tidak Teratur** Retraksi otot dada : ☐ Ada ☐ **Tidak ada** Sesak Nafas : ☐ **Ada** ☐ Tidak ada ☐ **RR** 26 x/menit SpO2: 89% room air Keluhan Lain: keadaan umum lemah	hasil ☐ Dispnea menurun (...) ☐ Penggunaan otot bantu napas menurun (...) ☐ Pemanjangan fase ekspirasi menurun (...) ☐ Frekuensi napas membaik (...) ☐ Kedalaman napas membaik (...) Dengan intervens: 1. Monitor frekuensi, irama, kedalaman dan upaya napas 2. Monitor pola napas (seperti bradypnea, takipnea, hiperventilasi, kussmaul, Cheyne-stokes, biot, ataksik) 3. Auskultasi bunyi napas 4. Monitor saturasi oksigen 5. Pemberian oksigenasi

	CIRCULATION	**Diagnosis Keperawatan: -**
	Nadi :☐**Teraba** 115bpm ☐ Tidak teraba Sianosis : ☐ Ya ☐ **Tidak** CRT : ☐ **< 3 detik** ☐ > 3 detik Pendarahan : ☐ **Ya** ☐ Tidak ada Keluhan Lain: Bradikardia	
	DISABILITY	**Diagnosis Keperawatan:** 1. **Penurunan kapasitas adaptif intrakranial**
	Respon :☐Alert ☐Verbal ☐**Pain** ☐Unrespon Kesadaran: ☐ CM ☐ Delirium ☐ **Somnolen** GCS : ☐ Eye 2 ☐ Verbal 2 ☐ Motorik 5 Pupil : ☐ Isokor ☐**Unisokor** ☐Pinpoint ☐Medriasis Refleks Cahaya: ☐ **Ada** ☐ Tidak Ada Keluhan Lain : Pasien tampak lemah dan mengalami penurunan kesadaran, respons pupil melambar **Tanda Vital**:	Kriteria hasil setelah dilakukan intervensi keperawatan selama 1 x 8 jam diharapkan **kapasitas adaptif intrakranial meningkat** (L. 06049) dengan kriteria hasil: ☐ Tingkat kesadaran meningkat (...) ☐ Tekanan darah membaik (...) ☐ Tekanan darah membaik (...) ☐ Refleks neurologis membaik (...) Dengan intervensi: Manajemen peningkatan tekanan intrakranial

	BP : 139/85mmHg **N**: 115x/m **S**: 35.7 **RR** : 26x/m	(I.06194) 1. Identifikasi penyebab peningkatan TIK (misalnya: lesi, gangguan metabolisme, edema serebral) 2. Monitor tanda/gejala peningkatan TIK (misalnya: tekanan darah meningkat, tekanan nadi melebar, bradikardia, pola napas irreguler, kesadaran menurun) 3. Monitor MAP (*mean arterial pressure*) 4. Monitor CVP (*central venous pressure*) 5. Pemantauan tekanan intrakranial 6. Berikan posisi head up 7. Kolaborasi penatalaksanaan obat
	EXPOSURE	**Diagnosis Keperawatan: -**
	Deformitas : □ Ya □ **Tidak** Contusio : □ Ya □ **Tidak** Abrasi : □ Ya □ **Tidak** Penetrasi :□ Ya □ **Tidak** Laserasi :□ Ya □ **Tidak** Edema :□ Ya □ **Tidak** Keluhan Lain: pasien tampak gelisah	

	ANAMNESA	**Diagnosis Keperawatan:-**
	Riwayat Penyakit Saat Ini : Pasien mengalami kecelakaan lalu lintas beberapa hari lalu, dan masuk rumah sakit dengan mengalami penurunan kesadaran GCS 9 (E2M5V2). **Alergi**: tidak ada riwayat alergi obat atau makanan **Medikasi**: tidak ada riwayat pengobatan dan	

	operasi **Riwayat Penyakit Sebelumnya**: Tidak ada riwayat hipertensi dan DM **Makan Minum Terakhir**: Pasien hanya minum air putih dalam 8 jam terakhir sebelum sampai di IGD. **Even/Peristiwa Penyebab**: Pasien mengalami kecelakaan lalu lintas pada malam tahun baru. Saat kejadian pasien tidak pingsan, tidak ada perdarahan aktif, tidak ada keluar darah dari hidung dan telinga, ada riwayat muntah 2x, terdapat lecet pada wajah (dahi, pipi, dagu), tangan, dan kaki. Beberapa jam setelah kejadian, pasien tampak gelisah dan sering mondar-mandir di rumah **Tanda Vital** : **BP** : 139/85mmHg **N**: 115x/m **S**: 35.7 **RR** : 26x/m	
	PEMERIKSAAN FISIK	**Diagnosis Keperawatan: -**
	Kepala dan Leher: Inspeksi: tidak tampak trauma atau perdarahan pada kepala, tampak luka lecet wajah (dahi, pipi, dagu) dengan karakteristik luka berukuran +- 7-10cm pada lengan dan +- 3-4cm pada area wajah, luka dominan merah, terdapat area kehitaman, tidak ada bau. Palpasi : teraba benjolan dibagian kepala, tidak teraba krepitasi dan pembengkakan signifikan di area sekitar luka. **Dada:** Inspeksi: dada tampak simetris Palpasi : ekspansi dada simetris kanan-kiri, tidak teraba massa atau benjolan, tidak teraba krepitasi, fremitus taktil kanan-kiri simetris. Perkusi : sonor pada ICS IV Auskultasi: bronkovesikuler, tidak ronkhi, tidak	

	ada wheezing. BJ I/II reguler, tidak ada murmur **Abdomen:** Inspeksi: tampak sedikit cembung, tidak tampak distensi, tidak tampak luka Auskultasi: terdengar peristaltik kesan normal Palpasi: tidak ada nyeri tekan Perkusi: timpani, tidak ada tanda asites **Pelvis:** Inspeksi: tidak tampak kelainan Palpasi: tidak ada nyeri tekan **Ektremitas Atas/Bawah:** Inspeksi: tidak tampak adanya deformitas, edema, atau sianosis, tampak luka lecet yanng cukup luas pada lengan kanan dan di kedua kaki pasien. Palpasi : akral teraba hangat, CRT < 3 detik, nadi perifer teraba **Punggung :** Inspeksi: tidak tampak kelainan luka Palpasi: tidak ada nyeri tekan **Neurologis :** Kesadaran menurun GCS 9, respon verbal tidak baik.	

	PEMERIKSAAN DIAGNOSTIK	**Diagnosis Keperawatan:-**
	☐ **RONTGEN** □ CT-SCAN □ USG □ EKG ☐ ENDOSKOPI □ **Lain-lain**, **Labolatorium** **Hasil :** **1. Photo toraks AP** Tanggal 02/01/2026 - Kedua sinus tumpul, kedua diafragma kesan baik - Tulang-tulang intak - Jaringan lunak sekitar baik	

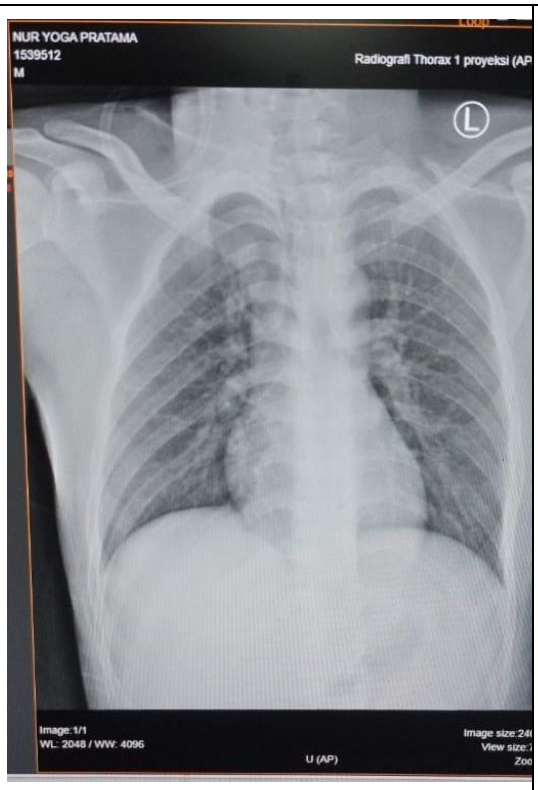

2. CT-Scan kepala nonkontras

Tanggal 02/01/2026

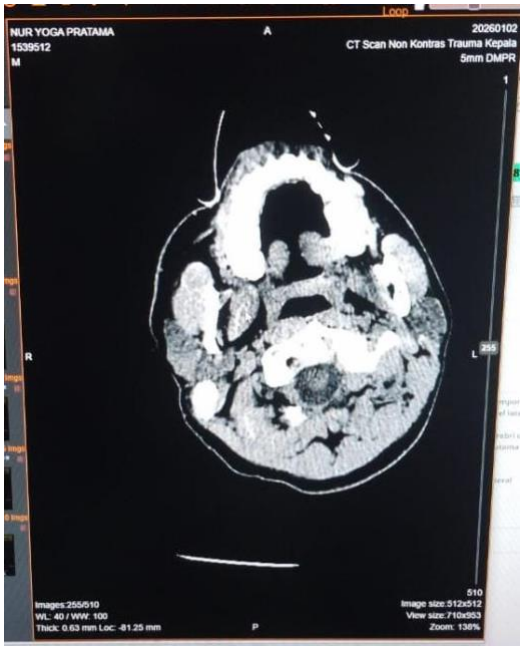

- Perdarahan intraserebeal lobus frontal bilateral dan temporalis kiri disertai perifocal edema disekitarnya yang mendesak serta menyempitkan ventrikel lateralis kiri, mengakibatkan

pergeseran midline ke kanan sejauh +/- 0.94 cm.

- Perdarahan subdural regio frontotemporal kiri, falx cerebri dan tentorium cerebelli.
- Perdarahan subaraknoid regio temporal bilateral terutama kanan.
- Edema otak
- Fraktur os parietal kiri.
- Subgaleal hematoma regio parietal kiri dan *occipital* bilateral.

3. Labolatorium

Tanggal 02/01/2026

Pemeriksaan	Hasil	Nilai Rujukan	Satuan	Keterangan
WBC	21.83	4.00 – 10.0	$10^3/\mu L$	↑ Leukositosis
RBC	5.61	4.00 – 6.00	$10^6/\mu L$	Normal
HGB	17.3	12.0 – 16.0	g/dL	↑
HCT	50	37.0 – 48.0	%	↑
MCV	89	80.0 – 97.0	fL	Normal
MCH	31	26.5 – 33.5	pg	Normal
MCHC	35	31.5 – 35.0	g/dL	Normal
PLT	240	150 – 400	$10^3/\mu L$	Normal
RDW-SD	43.2	37.0 – 54.0	fL	Normal
RDW-CV	13.5	10.0 – 15.0	%	Normal
PDW	16.3	10.0 – 18.0	fL	Normal
MPV	8.8	6.50 – 11.0	fL	Normal
PCT	0.21	0.15 – 0.50	%	Normal
Neutrofil	86.8	52.0 – 75.0	%	↑ Neutrofilia
Limfosit	5.5	20.0 – 40.0	%	↓
Monosit	7.7	2.0 – 8.0	%	Normal
Eosinofil	0	1.0 – 3.0	%	↓
Basofil	0	0.0 – 1.0	%	Normal
LED	11	<10 (P: <20)	mm/jam	Sedikit ↑
APTT	26.2	22.0 – 30.0	detik	Normal
PT	10.3	10 – 14	detik	Normal
INR	0.99	-	-	Normal
GDS	143	<140	mg/dL	Sedikit ↑
Kreatinin	0.91	L: <1.3, P: <1.1	mg/dL	Normal
Ureum	37	10 – 50	mg/dL	Normal

SGOT (AST)	25	<38	U/L	Normal	
SGPT (ALT)	25	<41	U/L	Normal	
Natrium	133	136 – 145	mmol/L	↓ Hiponatremia ringan	
Kalium	4.2	3.5 – 5.1	mmol/L	Normal	
Klorida	98	97 – 111	mmol/L	Normal	

Hasil: Leukositosis
Mild Erythrocytosis
Neutrofilia

Tanggal Pengkajian **:** 2 Januari 2026
Jam Pengkajian **:** 21.35 WITA

TANDA TANGAN PENGKAJI:

NAMA TERANG :
Rifdayanti M. Amalia

Klasifikasi Data

Tabel 3. 2 Klasifikasi Data Pada Tn.M dengan Diagnosis Perdarahan Intrakranial di Ruang IGD Central RSUP Dr.Wahidin Sudirohusodo Makassar

Data subjektif	Data objektif
- Keluarga pasien mengatakan pasien mengalami kecelakaan lalu lintas 2 hari lalu sebelum masuk IGD, saat setelah KLL pasien tidak ada keluhan bermakna, sehingga tidak langsug dilarikan ke RS. Saat dibawa ke faskes pertama, pasien mengeluhkan sesak, sakit kepala, dan sudah muntah 2x. - Keluarga pasien mengatakan terdapat luka-luka di bagian wajah, lenga, dan kaki pasien	- Penurunan kesadaran GCS 9 - Tampak gelisah - Tampak meringis - Kerusakan jaringan dan lapisan kulit - Tampak lesi dan luka lecet pada wajah (dahi, pipi, dagu) lengan kanan, dan kaki pasien. Dengan karakteristik luka berukuran +- 7-10cm pada lengan dan +- 3-4cm pada area wajah, luka dominan merah, terdapat area kehitaman, tidak ada bau - Pupil anisokor, dengan respon pupil melebar - TD: 139/85 mmHg - RR: 26x/menit - Nadi: 115x/menit - Suhu: 35.7 derajat - bradikardia - SpO2 100% dengan NRM - Pola napas abnormal dengan fase eksprirasi memanjang. - Hasil CT Scan menunjukkan: • Perdarahan intraserebral lobus frontal bilateral dan temporalis kiri disertai perifocal edema disekitarnya yang mendesak serta menyempitkan ventrikel lateralis kiri, mengakibatkan midline shift ke kanan sejauh +/- 0.94 cm. • Perdarahan subdural regio frontotemporal kiri, falx cerebri dan tentorium cerebelli. • Perdarahan subaraknoid regio temporal bilateral terutama kanan. • Edema otak • Fraktur os parietal kiri • Subgaleal hematoma regio parietal kiri dan occipital bilateral

Analisis Data

Tabel 3. 3 Analisis Data Pada Tn.M dengan Diagnosis Perdarahan Intrakranial di Ruang IGD Central RSUP Dr.Wahidin Sudirohusodo Makassar

No	Data	Masalah keperawatan
1	DS : Keluarga pasien mengatakan pasien tampak sesak. DO : - Penurunan kesadaran GCS 9 - Tampak gelisah - Tampak sesak - KU sedang - TD: 139/85 mmHg - RR: 26x/menit - Nadi: 115x/menit - Suhu: 35.7 derajat - SpO2: 100% dengan NRM - Pola napas abnormal dengan fase eksprirasi memanjang	Kecelakaan lalu lintas ↓ Traumatic brain innjury (TBI) ↓ Perdarahan intrakranial + edema serebri ↓ Penambahan volume intrakranial ↓ Efek massa (midline shift, kompresi ventrikel) ↓ Peningkatan tekanan intrakranial (ICP) ↓ Gangguan fungsi neurologis global ↓ Gangguan regulasi pernapasan ↓ Hipoventilasi ↓ POLA NAPAS TIDAK EFEKTIF
2	DS: Keluarga pasien mengatakan pasien mengalami kecelakaan lalu lintas 2 hari lalu. Pasien sempat menegluhkan nyeri kepala. DO: - Pasien mengalami kecelakaan lalu lintas 2 hari lalu - Penurunan kesadaran GCS 9 - Tampak gelisah - Tampak luka abrasione / lecet pada wajah (dahi, pipi, dagu), lengan kanan, dan kaki pasien. Dengan karakteristik luka berukuran +- 7-10cm pada lengan dan +- 3-4cm pada area wajah, luka dominan merah, terdapat area kehitaman, tidak ada bau - TD: 139/85 mmHg - RR: 26x/menit - Nadi: 115x/menit - Pupil anisokor, dengan respon pupil melebar	Kecelakaan lalu lintas ↓ Traumatic brain innjury (TBI) ↓ Perdarahan intrakranial + edema serebri ↓ Peningkatan volume intrakranial (darah + jaringan otak) ↓ Mekanisme kompensasi intrakranial (pergeseran CSF & darah vena) ↓ Kapasitas kompensasi terlampaui ↓ Tekanan intrakranial (ICP) meningkat ↓ Penurunan cerebral perfusion pressure (CPP) ↓ Penurunan perfusi jaringan otak ↓ Penurunan kesadaran (GCS 9) ↓ PENURUNAN KAPASITAS ADAPTIF INTRAKRANIAL

3	DS: - Keluarga pasien mengatakan terdapat luka-luka di bagian wajah, lenga, dan kaki pasien DO: - Kerusakan jaringan dan lapisan kulit, tampak lesi dan luka lecet pada wajah (dahi, pipi, dagu) lengan kanan, dan kaki pasien. Dengan karakteristik luka berukuran +- 7-10cm pada lengan dan +- 3-4cm pada area wajah, luka dominan merah, terdapat area kehitaman, tidak ada bau.	Kecelakaan lalu lintas ↓ Trauma (benturan/gesekan) ↓ Kerusakan kulit & jaringan ↓ Luka (abrasi/luka terbuka) ↓ Respon inflamasi ↓ GANGGUAN INTEGRITAS KULIT DAN JARINGAN

B. Diagnosis Keperawatan

1. Pola napas tidak efektif b.d depresi pusat pernapasan d.d dispnea, pola napas abnormal, pernapasan 26x/menit, SpO2 89% *room air*.
2. Penurunan kapasitas adaptif intrakranial b.d edema serebra d.d keluarga pasien mengatakan pasien pernah mengeluhkan nyeri kepala, TD meningkat 139/85 mmHg, nadi melebar, bradikardia, pola napas irregular, GCS 9, respons pupil melambat.
3. Gangguan integritas kulit b.d faktor mekanis d.d tampak luka abrasion / lecet pada wajah (dahi, pipi, dagu), lengan kanan, dan kaki pasien, dengan karakteristik luka berukuran +- 7-10cm pada lengan dan +- 3-4cm pada area wajah, luka dominan merah, terdapat area kehitaman, tidak ada bau.

C. Intervensi Keperawatan

Tabel 3. 4 Intervensi Keperawatan Pada Tn.M dengan Diagnosis Perdarahan Intrakranial di Ruang IGD Central RSUP Dr.Wahidin Sudirohusodo Makassar

No.	Diagnosa Keperawatan	Tujuan dan Kriteria Hasil	Intervensi
1	**Pola napas tidak efektif** b.d depresi pusat pernapasan d.d. dispnea, pola napas abnormal, pernapasan 26x/menit, SpO2 89% *room air*.	Kriteria Hasil setelah dilakukan intervensi keperawatan selama 1 x 8 jam diharapkan **pola napas membaik** (L.01004) dengan kriteria hasil ☐ dispnea menurun (...) ☐ frekuensi napas membaik (...) ☐ bunyi napas tambahan	Intervensi utama: **Manajemen jalan napas (I.01011)** **Observasi** ☐ Monitor frekuensi, irama, kedalaman dan upaya napas ☐ Monitor pola napas (seperti bradypnea, takipnea, hiperventilasi,

		menurun (...) ☐ takikardi menurun (...)	kussmaul, Cheyne-stokes, biot, ataksik) ☐ Monitor kemampuan batuk efektif ☐ Monitor adanya produksi sputum ☐ Monitor adanya sumbatan jalan napas ☐ Palpasi kesimetrisan ekspansi paru ☐ Auskultasi bunyi napas ☐ Monitor saturasi oksigen ☐ Monitor nilai analisa gas darah ☐ Monitor hasil x-ray thoraks **Terapeutik** ☐ Atur interval pemantauan respirasi sesuai kondisi pasien ☐ Dokumentasikan hasil pemantauan **Edukasi** ☐ Jelaskan tujuan dan prosedur pemantauan ☐ Informasikan hasil pemantauan, jika perlu.
2	**Penurunan kapasitas adaptif intrakranial** b.d edema serebra d.d keluarga pasien mengatakan pasien pernah mengeluhkan nyeri kepala, TD meningkat 139/85 mmHg, nadi melebar, bradikardia, pola napas irregular, GCS 9, respons pupil melambat..	Kriteria hasil setelah dilakukan intervensi keperawatan selama 1 x 8 jam diharapkan **kapasitas adaptif intrakranial meningkat** (L. 06049) dengan kriteria hasil: ☐ Tingkat kesadaran meningkat (…) ☐ Sakit kepala menurun (…) ☐ Bradikaria menurun (…) ☐ Tekanan darah membaik (…) ☐ Nadi membaik (…) ☐ Pola napas membaik (…) ☐ Respon pupil membaik (…) ☐ Refleks neurologis membaik (…)	Intervensi utama: **Manajemen peningkatan tekanan intrakranial (I.06194)** **Observasi** ☐ Identifikasi penyebab peningkatan TIK (misalnya: lesi, gangguan metabolism, edema serebral) ☐ Monitor tanda/gejala peningkatan TIK (misalnya: tekanan darah meningkat, tekanan nadi melebar, bradikardia, pola napas ireguler, kesadaran menurun) ☐ Monitor MAP (mean arterial pressure) (LIHAT: Kalkulator MAP) ☐ Monitor CVP (central venous pressure)

			☐ Monitor PAWP, jika perlu ☐ Monitor PAP, jika perlu ☐ Monitor ICP (intra cranial pressure) ☐ Monitor gelombang ICP ☐ Monitor status pernapasan ☐ Monitor intake dan output cairan ☐ Monitor cairan serebro-spinalis (mis. Warna, konsistensi) **Terapeutik** ☐ Minimalkan stimulus dengan menyediakan lingkungan yang tenang ☐ Berikan posisi head up ☐ Hindari manuver valsava ☐ Cegah terjadinya kejang ☐ Hindari penggunaan PEEP ☐ Hindari pemberian cairan IV hipotonik ☐ Atur ventilator agar PaCO2 optimal ☐ Pertahankan suhu tubuh normal **Kolaborasi** ☐ Kolaborasi pemberian sedasi dan antikonvulsan, jika perlu ☐ Kolaborasi pemberian diuretik osmosis, jika perlu ☐ Kolaborasi pemberian pelunak tinja, jika perlu
3	**Gangguan integritas kulit** b.d faktor mekanis d.d tampak luka abrasion / lecet pada wajah (dahi, pipi, dagu), lengan kanan, dan kaki pasien, dengan karakteristik luka berukuran +- 7-10 cm pada lengan dan +- 3-4 cm pada area wajah, luka dominan merah, terdapat area kehitaman, tidak ada bau.	Kriteria hasil setelah dilakukan intervensi keperawatan selama 1 x 8 jam diharapkan **integritas kulit dan jaringan meningkat** (L. 14125) dengan kriteria hasil: ☐ Kerusakan jaringan menurun (…) ☐ Kerusakan kulit (…) ☐ Perdarahan (…) ☐ Kemerahan (…)	Intervensi utama: **Perawatan luka (I.14564)** **Observasi** ☐ Monitor karakteristik luka (mis: drainase, warna, ukuran, bau) ☐ Monitor tanda-tanda infeksi **Terapeutik** ☐ Lepaskan balutan dan plester secara perlahan ☐ Cukur rambut di sekitar daerah luka, jika perlu ☐ Bersihkan dengan cairan NaCl atau pembersih

			nontoksik, sesuai kebutuhan ☐ Bersihkan jaringan nekrotik ☐ Berikan salep yang sesuai ke kulit/lesi, jika perlu ☐ Pasang balutan sesuai jenis luka ☐ Pertahankan Teknik steril saat melakukan perawatan luka ☐ Ganti balutan sesuai jumlah eksudat dan drainase ☐ Jadwalkan perubahan posisi setiap 2 jam atau sesuai kondisi pasien ☐ Berikan diet dengan kalori 30 – 35 kkal/kgBB/hari dan protein 1,25 – 1,5 g/kgBB/hari ☐ Berikan suplemen vitamin dan mineral (mis: vitamin A, vitamin C, Zinc, asam amino), sesuai indikasi ☐ Berikan terapi TENS (stimulasi saraf transcutaneous), jika perlu **Edukasi** ☐ Jelaskan tanda dan gejala infeksi ☐ Anjurkan mengkonsumsi makanan tinggi kalori dan protein ☐ Ajarkan prosedur perawatan luka secara mandiri **Kolaborasi** ☐ Kolaborasi prosedur debridement (mis: enzimatik, biologis, mekanis, autolitik), jika perlu ☐ Kolaborasi pemberian antibiotik, jika perlu

D. Implementasi dan Evaluasi

Tabel 3. 5 Implementasi dan Evaluasi Keperawatan Pada Tn.M dengan Diagnosis Perdarahan Intrakranial di Ruang IGD Central RSUP Dr.Wahidin Sudirohusodo Makassar

No	Hari/Tgl	Dx	Jam	Implementasi	Evaluasi
1	Jumat, 02/01/26	**Pola napas tidak efektif** b.d depresi pusat pernapasan d.d dispnea, pola napas abnormal, pernapasan 26x/menit, SpO2 89% room air	22.00	1. Memonitor frekuensi, irama, kedalaman dan upaya napas **Hasil:** Frekuensi: 26 x/menit Irama: Tidak teratur Kedalaman: Dangkal-sedang Upaya Napas: tampak peningkatan usaha napas ditandai dengan sesak dan gelisah	Sabtu, 3/01/2026 Jam 06.00 **S: -** **O:** - Dispnea menurun (4) - Frekuensi napas membaik (4) 23x/menit - Pasien menggunakan nasal canul 4 lpm - saturasi 100% - Bunyi napas vesikuler normal pada kedua lapang paru **A: Pola napas tidak efektif** **P**: Manajemen jalan napas (I.01011) • Lanjutkan monitoring status respirasi dan neurologis • Monitor saturasi oksigen dan tanda vital secara berkala • Pertahankan terapi oksigen nasal kanul 4 lpm sesuai indikasi • Pertahankan posisi head up 30° • Kolaborasi terapi lanjutan sesuai kondisi pasien
			22.05	2. Memonitor pola napas (seperti bradypnea, takipnea, hiperventilasi, kussmaul, Cheyne-stokes, biot, ataksik) **Hasil:** Pola napas takipnea dan berisiko tinggi mengalami perubahan pola napas patologis akibat perdarahan intracranial, edema otak midline shift ±0,94 cm	
			22.10	3. Mengauskultasi bunyi napas **Hasil:** Bunyi napas vesikuler normal pada kedua lapang paru	
			22.15	4. Memonitor saturasi oksige **Hasil:** SpO2:85% room air	
			22.20	5. Melakukan pemberian oksigenasi **Hasil:**	

				NRM (Non-Rebreathing Mask) 8-10 lpm 6. Melakukan pemberian posisi *head up* 30 derajat.	
			22.25		
2	Jumat, 02/01/26	**Penurunan kapasitas adaptif intrakranial** b.d edema serebra d.d keluarga pasien mengatakan pasien pernah mengeluhkan nyeri kepala, TD 139/85 mmHg, nadi melebar, bradikardia, pola napas irregular, GCS 9, respons pupil melambat.	22.25	1. Mengidentifikasi penyebab peningkatan TIK **Hasil:** Terdapat perdarahan *intracranial multipel*: - Intracerebral haemorrhage (frontal bilateral & temporalis kiri) - Subdural haemorrhage - Subarachnoid haemorrhage - Terdapat *brain edema* - Terdapat *midline shift* ke kanan ±0,94 cm - Terdapat fraktur os parietal kiri dan subgaleal hematoma	Sabtu, 3/01/2026 Jam 06.00 **S: -** **O:** - Penurunan kesadaran GCS 9 - pasien tampak lebih tenang - Posisi *head up* 30 derajat - TD membaik (4) 130/80 mmHg - Nadi membaik (5) 91x/menit - Pola napas membaik (4) dengan frekuensi napas 23x/menit - MAP membaik (5) 97mmHg - Respon pupil ada **A: Penurunan kapasitas adaptif intrakranial** **P:** Manajemen peningkatan tekanan intrakranial (I.06194) • Lanjutkan monitoring tanda-tanda peningkatan TIK • Monitor GCS, tanda vital, MAP, dan status respirasi secara berkala • Pertahankan posisi head up 30°
			22.30	2. Memonitor tanda/gejala peningkatan TIK **Hasil:** - Kesadaran: menurun (GCS 9) - Respirasi: takipnea (RR 26x/menit) - Nadi: 115x/menit (takikardia) - TD: 139/85 mmHg - Pasien tampak gelisah	
			22.35	3. Memonitor MAP **Hasil:** Perhitungan: MAP = (TD sistolik + 2 × TD diastolik) / 3 = (130 + 2×80) / 3 = 96,7 mmHg	
			22.35	4. Memonitor ICP	

				Hasil: Tidak ada data angka ICP, Namun terdapat tanda klinis peningkatan TIK	• Minimalkan stimulus lingkungan • Lanjutkan terapi oksigen dan pemberian obat sesuai program terapi • Kolaborasi pemeriksaan dan penatalaksanaan lanjutan dengan tim medis sesuai perkembangan kondisi pasien Pasien rencana operasi cito craniotomy pada tanggal 03/01/2026 jam 09.00 wita
			22.35	5. Memonitor status pernapasan **Hasil:** RR: 26x/menit (takipnea), penggunaan NRM 8 lpm, bunyi napas: vesikuler normal	
			22.37	6. Meminimalkan stimulus dengan menyediakan lingkungan yang tenang	
			22.38	7. Memberikan posisi head up 30 derajat **Hasil:** TD membaik, nadi membaik, pola napas membaik	
			22.40	8. Penatalaksanaan pemberian obat: - Citocoline 500mg/12jam/IV - Kalnex 500mg/8jam/IV - Mannitol 100cc/8jam/IV	
3	Jumat, 02/01/26	**Gangguan integritas kulit** b.d faktor mekanis d.d tampak luka abrasion / lecet pada wajah (dahi, pipi, dagu), lengan kanan, dan kaki	22.45	1. Memonitor karakteristik luka (mis: drainase, warna, ukuran, bau) **Hasil:** - Lokasi luka: ekstremitas atas (lengan) dan wajah (dahi, pipi, dagu) - Jenis luka: luka abrasio (lecet) - Warna luka: dominan merah (jaringan granulasinya belum jelas), terdapat area	Sabtu, 3/01/2026 Jam 06.00 **S: -** **O:** - Luka abrasio pada lengan dan wajah masih tampak - kerusakan jaringan menurun (3) - Kerusakan kulit menurun (3)

		pasien. Dengan karakteristik luka berukuran +- 7-10 cm pada lengan dan +- 3-4 cm pada area wajah, luka dominan merah, terdapat area kehitaman, tidak ada bau.		kehitaman (kemungkinan jaringan nekrotik/keropeng) - Ukuran: luka cukup luas terutama pada lengan (memanjang dan lebar +-7-10cm), wajah terdapat beberapa luka kecil dengan ukuran +- 3-4cm - Drainase: tampak lembab, kemungkinan ada eksudat serosanguinous (campuran serum dan darah) Bau: tidak berbau pus - Kondisi sekitar luka: kulit sekitar tampak kemerahan dan iritasi	- Kulit sekitar luka masih tampak kemerahan dan iritasi ringan - Kemerahan berkurang (3) - Area luka tampak bersih setelah perawatan dengan NaCl - Drainase minimal, tidak tampak pus - Tidak terdapat bau pada luka - Suhu tubuh 36°C - Antibiotik diberikan sesuai program terapi - Perdarahan tidak ada **A: Gangguan integritas kulit**
			22.45 22.50 22.55	2. Memonitor tanda-tanda infeksi **Hasil:** Terdapat tanda infeksi secara laboratoris (WBC ↑), meskipun belum ada tanda sistemik seperti demam. Suhu pasien 36.8 derajat celcius. 3. Membersihkan area luka dengan cairan NaCl 4. Penatalaksanaan pemberian antibiotik.	**P:** Perawatan luka (I.14564) • Lanjutkan monitoring karakteristik luka dan tanda infeksi • Lakukan perawatan luka steril menggunakan NaCl sesuai prosedur • Monitor suhu tubuh dan hasil laboratorium terutama leukosit • Lanjutkan pemberian antibiotik sesuai program terapi

BAB IV
ANALISIS SITUASI

A. Profil Lahan Praktik

RSUP Dr. Wahidin Sudirohusodo merupakan rumah sakit rujukan nasional tipe A yang berlokasi di Kota Makassar. Rumah sakit ini berfungsi sebagai pusat pelayanan kesehatan, pendidikan, serta penelitian bagi tenaga kesehatan di wilayah Indonesia Timur. Secara historis, rumah sakit ini bermula sebagai Rumah Sakit Jiwa Ujung Pandang yang kemudian berubah nama menjadi Rumah Sakit Dadi. Fasilitas awal yang tersedia pada saat itu meliputi satu bangsal bedah dan satu bangsal penyakit dalam, dengan sistem kepemimpinan yang masih bersifat rangkap. Rumah sakit ini didirikan pada tahun 1947 atas prakarsa Prof. SJ. Warrow.

Seiring dengan perkembangan zaman dan kebutuhan pelayanan kesehatan yang semakin kompleks, rumah sakit ini mengalami berbagai perubahan dan peningkatan fasilitas hingga akhirnya berkembang menjadi Rumah Sakit Umum Pusat (RSUP) Dr. Wahidin Sudirohusodo. Saat ini, rumah sakit tersebut telah dilengkapi dengan berbagai fasilitas pelayanan spesialistik dan subspesialistik, termasuk Instalasi Gawat Darurat (IGD) yang beroperasi 24 jam sebagai pintu masuk utama pasien dengan kondisi kegawatdaruratan.

Instalasi Gawat Darurat (IGD) di RSUP Dr. Wahidin Sudirohusodo merupakan unit pelayanan yang memberikan penanganan awal bagi pasien dengan kondisi kegawatdaruratan yang mengancam nyawa dan memerlukan tindakan segera. Sebagai rumah sakit rujukan nasional tipe A yang berlokasi di Makassar, IGD berperan sebagai pintu masuk utama bagi pasien rujukan dari berbagai fasilitas kesehatan di wilayah Indonesia Timur. Pelayanan di IGD berlangsung selama 24 jam secara terus-menerus dengan dukungan tenaga medis dan paramedis yang terlatih dalam penanganan kasus emergensi.

Pelayanan di IGD diawali dengan proses triase, yaitu pengelompokan pasien berdasarkan tingkat kegawatan untuk menentukan prioritas penanganan. Pasien dengan kondisi kritis akan segera mendapatkan tindakan resusitasi, sementara pasien dengan kondisi yang lebih stabil akan ditangani sesuai tingkat urgensinya. Setelah melalui triase, pasien akan mendapatkan pemeriksaan dan penanganan sesuai dengan kondisi klinisnya, termasuk pemeriksaan penunjang seperti laboratorium dan radiologi yang tersedia selama 24 jam. Berdasarkan hasil penanganan awal, pasien selanjutnya akan ditentukan apakah perlu dirawat inap, dirujuk ke unit perawatan intensif, atau diperbolehkan pulang.

B. Analisis Masalah Keperawatan Dengan Konsep Terkait Dengan Kasus Yang Dipilih

Secara teori, pasien dengan perdarahan intrakranial dapat mengalami berbagai masalah keperawatan akibat adanya perdarahan, peningkatan tekanan intrakranial, gangguan perfusi serebral, dan gangguan fungsi neurologis. Menurut SDKI (PPNI, 2017), beberapa diagnosis keperawatan yang sering muncul pada pasien dengan perdarahan intrakranial antara lain pola napas tidak efektif, bersihan jalan napas tidak efektif, risiko perfusi serebral tidak efektif, penurunan kapasitas adaptif intrakranial, perfusi jaringan perifer tidak efektif, serta risiko penurunan curah jantung. Munculnya diagnosis tersebut dipengaruhi oleh kondisi neurologis pasien, tingkat keparahan perdarahan, adanya edema serebri, serta perubahan hemodinamik yang terjadi akibat peningkatan tekanan intrakranial.

Kasus pada Tn. M menunjukkan kondisi kegawatdaruratan neurologis akibat perdarahan intrakranial pasca trauma kepala karena kecelakaan lalu lintas. Berdasarkan hasil CT-scan ditemukan perdarahan intraserebral, perdarahan lobus frontal bilateral dan temporalis kiri disertai perifocal edema, perdarahan subdural, perdarahan subaraknoid, edema otak, serta pergeseran midline ke kanan sejauh ±0,94 cm. Kondisi tersebut menyebabkan peningkatan tekanan intrakranial akibat bertambahnya volume intrakranial berupa darah dan edema serebri.

Peningkatan tekanan intrakranial menyebabkan terganggunya mekanisme kompensasi intrakranial sesuai teori Monro-Kellie, di mana rongga tengkorak memiliki volume tetap sehingga peningkatan salah satu komponen intrakranial akan meningkatkan tekanan di dalam rongga kepala. Kondisi ini berdampak pada penurunan cerebral perfusion pressure (CPP) yang dapat menyebabkan hipoksia jaringan otak dan cedera otak sekunder.

Masalah keperawatan utama yang muncul pada pasien adalah penurunan kapasitas adaptif intrakranial. Diagnosis ini ditegakkan berdasarkan data objektif berupa penurunan kesadaran dengan GCS 9, takipnea, gelisah, serta hasil CT-scan yang menunjukkan adanya perdarahan multipel dan edema serebri. Menurut SDKI, penurunan kapasitas adaptif intrakranial merupakan kondisi ketika mekanisme kompensasi intrakranial tidak mampu mempertahankan tekanan intrakranial dalam batas normal sehingga menimbulkan gangguan neurologis.

Selain itu, pasien juga mengalami pola napas tidak efektif yang ditandai dengan takipnea, sesak napas, peningkatan usaha napas, dan penurunan saturasi oksigen saat awal masuk IGD. Kondisi ini dapat terjadi akibat peningkatan tekanan intrakranial yang memengaruhi pusat pernapasan di batang otak sehingga regulasi respirasi menjadi terganggu. Masalah keperawatan lainnya yaitu gangguan integritas kulit dan jaringan yang ditandai dengan adanya luka abrasio pada wajah, lengan, dan ekstremitas bawah akibat trauma mekanis saat kecelakaan lalu lintas. Luka tampak dominan merah, terdapat area kehitaman, serta kulit sekitar tampak kemerahan dan iritasi ringan.

Berdasarkan ketiga diagnosis tersebut, masalah prioritas pada pasien adalah penurunan kapasitas adaptif intrakranial karena berhubungan langsung dengan risiko peningkatan tekanan intrakranial yang dapat menyebabkan penurunan perfusi serebral, herniasi otak, hingga kematian apabila tidak segera ditangani.

C. Analisis Intervensi Dengan Konsep Dan Penelitian Terkait

Berdasarkan hasil pengkajian pada Tn. M didapatkan pasien mengalami penurunan kesadaran dengan nilai GCS 9 (E2V2M5), tampak gelisah,

takipnea, pola napas abnormal, serta respons pupil melambat. Hasil pemeriksaan CT-scan menunjukkan adanya intracerebral hemorrhage, subdural hemorrhage, subarachnoid hemorrhage, brain edema, dan midline shift. Selain itu, pasien juga mengalami luka abrasi pada beberapa bagian tubuh akibat trauma mekanis. Kondisi tersebut menunjukkan adanya peningkatan tekanan intrakranial yang dapat mengganggu perfusi serebral dan memperburuk kondisi neurologis pasien.

Intervensi utama yang diberikan pada pasien adalah posisi head up 30 derajat atau head up sebagai bagian dari manajemen peningkatan tekanan intrakranial. Intervensi ini dilakukan dengan meninggikan kepala pasien sekitar 30 derajat dengan posisi leher tetap midline dan tubuh sejajar. Tujuan utama tindakan ini adalah untuk meningkatkan aliran balik vena serebral sehingga dapat membantu menurunkan tekanan intrakranial.

Secara fisiologis, posisi *head up* 30 derajat membantu memperbaiki drainase vena dari otak menuju vena jugularis sehingga volume darah intrakranial menurun. Penurunan volume darah intrakranial akan membantu menurunkan tekanan intrakranial dan mempertahankan *cerebral perfusion pressure* tetap adekuat. Selain itu, posisi ini juga membantu memperbaiki ekspansi paru dan meningkatkan oksigenasi sehingga suplai oksigen ke jaringan otak tetap terpenuhi.

Pada kasus Tn. M, setelah dilakukan intervensi posisi *head up* 30 derajat selama 1 x 8 jam pada tanggal 2-3 Januari 2026, didapatkan perubahan kondisi fisiologis, sebagai berikut:

Tabel 4. 1 Hasil Sebelum dan Sesudah Intervensi Posisi *Head Up* 30 Derajat pada Tn.M

Kondisi	TD	Nadi	RR	SpO2	GCS
Sebelum	139/85mmHg	109x/menit	26x/menit	89% room air	9 (E2M5V2)
Sesudah	130/80mmHg	91x/menit	23x/menit	100% nasal canul	9 (E2M5V2)

Hasil tersebut sejalan dengan penelitian Basuki et al. (2024) yang menyatakan bahwa posisi *head up* 30 derajat mampu meningkatkan perfusi serebral dan membantu memperbaiki parameter fisiologis pada pasien cedera kepala sedang. Penelitian Burnol et al. (2021) juga menjelaskan bahwa

elevasi kepala 30 derajat efektif menurunkan tekanan intrakranial tanpa menurunkan cerebral perfusion pressure secara signifikan.

Selain itu, Kareemi et al. (2023) menyebutkan bahwa elevasi kepala 30 derajat merupakan bagian dari penatalaksanaan awal empiris pada peningkatan tekanan intrakranial akut karena dapat meningkatkan drainase vena serebral dan membantu menjaga oksigenasi otak. Pada kasus ini, intervensi posisi *head up* 30 derajat dikombinasikan dengan terapi oksigen, monitoring neurologis, pemberian mannitol, citicoline, dan terapi suportif lainnya sehingga membantu mempertahankan kondisi pasien tetap stabil sebelum dilakukan tindakan operasi craniotomy.

Intervensi posisi *head up* 30 derajat juga termasuk tindakan keperawatan mandiri yang sederhana, mudah dilakukan, tidak memerlukan alat khusus, dan dapat diterapkan secara cepat di ruang IGD. Oleh karena itu, tindakan ini menjadi salah satu intervensi penting dalam mencegah perburukan kondisi neurologis pada pasien dengan perdarahan intrakranial

D. Alternatif Pemecahan Yang Dapat Dilakukan

Selain pemberian posisi *head up* 30 derajat, terdapat beberapa alternatif pemecahan masalah yang dapat dilakukan dalam penatalaksanaan pasien dengan peningkatan tekanan intrakranial akibat perdarahan intrakranial. Salah satu tindakan yang dapat dilakukan adalah mempertahankan oksigenasi dan ventilasi adekuat melalui pemberian terapi oksigen dan pemantauan status respirasi secara berkala. Oksigenasi yang baik sangat penting untuk mencegah hipoksia serebral yang dapat memperburuk cedera otak sekunder.

Pemantauan neurologis secara ketat juga perlu dilakukan, meliputi pemantauan GCS, ukuran dan refleks pupil, tanda vital, serta tanda-tanda peningkatan tekanan intrakranial. Monitoring ini penting untuk mendeteksi perubahan kondisi pasien secara dini sehingga penanganan dapat segera diberikan. Pemberian terapi farmakologis seperti mannitol juga menjadi salah satu upaya untuk menurunkan tekanan intrakranial melalui efek osmotik yang membantu mengurangi edema serebri. Selain itu, pemberian antikonvulsan dapat dipertimbangkan untuk mencegah kejang yang dapat meningkatkan kebutuhan oksigen otak dan memperburuk kondisi neurologis. Lingkungan

yang tenang dan minim stimulus juga perlu dipertahankan untuk mencegah peningkatan tekanan intrakranial akibat agitasi atau stres. Perawat perlu membatasi tindakan yang dapat memicu manuver valsava seperti batuk berlebihan, mengejan, atau posisi leher yang tidak sejajar.

Pada kasus dengan perdarahan intrakranial berat disertai midline shift dan edema serebri yang signifikan seperti pada Tn. M, tindakan definitif berupa craniotomy menjadi salah satu pilihan penatalaksanaan medis untuk mengurangi tekanan intrakranial dan mengeluarkan hematoma. Oleh karena itu, kolaborasi multidisiplin antara perawat, dokter IGD, dokter bedah saraf, dan tenaga kesehatan lainnya sangat diperlukan untuk meningkatkan keselamatan dan prognosis pasien.

BAB V
PENUTUP

A. Kesimpulan

Berdasarkan hasil analisis penerapan intervensi posisi head up 30 derajat pada Tn. M dengan diagnosis perdarahan intrakranial di Ruang IGD Central RSUP Dr. Wahidin Sudirohusodo, maka dapat disimpulkan bahwa:

1. Kondisi klinis Tn. M saat pengkajian menunjukkan adanya penurunan kesadaran dengan GCS 9, takipnea, gelisah, pola napas abnormal, serta hasil CT-scan menunjukkan intracerebral hemorrhage, subdural hemorrhage, subarachnoid hemorrhage, brain edema, dan midline shift yang mengarah pada peningkatan tekanan intrakranial.
2. Diagnosis keperawatan yang ditemukan pada Tn. M yaitu pola napas tidak efektif berhubungan dengan depresi pusat pernapasan, penurunan kapasitas adaptif intrakranial berhubungan dengan edema serebri, dan gangguan integritas kulit berhubungan dengan faktor mekanis.
3. Penerapan intervensi posisi head up 30 derajat dilakukan sebagai tindakan nonfarmakologis untuk membantu menurunkan tekanan intrakranial dan mempertahankan perfusi serebral dengan cara meninggikan kepala tempat tidur sekitar 30° serta mempertahankan posisi leher tetap midline.
4. Implementasi keperawatan pada Tn. M dengan diagnosis medis perdarahan intrakranial telah dilaksanakan sesuai rencana intervensi yang telah disusun, meliputi pemantauan status neurologis, pemantauan tanda-tanda peningkatan tekanan intrakranial, pemantauan hemodinamik dan respirasi, pemberian terapi oksigen, kolaborasi terapi medis, serta pemberian posisi head up 30 derajat. Intervensi dilakukan secara sistematis untuk membantu meningkatkan drainase vena serebral, mempertahankan perfusi serebral, serta mencegah terjadinya peningkatan tekanan intrakranial yang dapat memperburuk kondisi neurologis pasien.

5. Evaluasi menunjukkan adanya respons fisiologis yang positif setelah pemberian intervensi posisi head up 30 derajat. Terjadi perbaikan parameter hemodinamik dan respirasi yang ditandai dengan penurunan tekanan darah dari 139/85 mmHg menjadi 130/80 mmHg, penurunan frekuensi nadi dari 109 kali/menit menjadi 91 kali/menit, penurunan frekuensi napas dari 26 kali/menit menjadi 23 kali/menit, serta peningkatan saturasi oksigen dari 89% menjadi 100% dengan bantuan nasal kanul. Nilai MAP juga mengalami perbaikan dari sekitar 103 mmHg menjadi 97 mmHg, yang menunjukkan kondisi perfusi serebral tetap adekuat.

B. Saran

1. Bagi Perawat

   Perawat di IGD dapat menerapkan posisi *head up* 30 derajat secara tepat dan konsisten sebagai intervensi mandiri pada pasien dengan peningkatan tekanan intrakranial.

2. Bagi Rumah Sakit

   Rumah sakit dapat mendukung penerapan *evidence-based nursing* dalam penatalaksanaan pasien perdarahan intrakranial, khususnya terkait monitoring neurologis dan pemberian posisi *head up* 30 derajat.

3. Bagi Peneliti Selanjutnya

   Peneliti selanjutnya dapat melakukan penelitian dengan waktu observasi yang lebih panjang dan jumlah sampel yang lebih besar untuk melihat efektivitas posisi *head up 30* derajat secara lebih mendalam.

DAFTAR PUSTAKA

Andriana, S., Maryana, M., & Anggraini, R. B. (2024). *Evaluasi Pendokumentasian 3s (Sdki, Siki, Slki) Dalam Sistem Informasi Manajemen Rumah Sakit Di Ruang Rawat Dewasa Kelas Iii Rsud Dr (H.C) Ir. Soekarno Provinsi Kepulauan Bangka Belitung Tahun 2024*, *5*. https://doi.org/https://doi.org/10.31004/jkt.v5i3.32545

Basuki, P. I. N., Siswoyo, Rondhianto, & Mustakim. (2024). The impact of 30-degree head-up position on cerebral perfusion in moderate brain injury patients. Jurnal Kegawatdaruratan Medis Indonesia, 3(1), 68–75. https://doi.org/10.58545/jkmi.v3i1.168

Burnol, L., Payen, J.-F., Francony, G., Skaare, K., Manet, R., Morel, J., Bosson, J.-L., & Gergele, L. (2021). Impact of head-of-bed posture on brain oxygenation in patients with acute brain injury: A prospective cohort study. Neurocritical Care, 35, 662–668. https://doi.org/10.1007/s12028-021-01240-1

Caceres, J. A., & Goldstein, J. N. (2016). Intracranial hemorrhage. Emergency Medicine Clinics of North America, 30(3), 771–794. https://doi.org/10.1016/j.emc.2016.06.003

Direktorat Lalu Lintas Polda Sulsel. (2026). Laporan Data Insiden dan Pemetaan Wilayah Rawan (Black Spot) Kota Makassar Periode Caturwulan I 2026. Makassar: Ditlantas Polda Sulawesi Selatan.

Helms, J., Catoire, P., Abensur Vuillaume, L., Bannelier, H., Douillet, D., Dupuis, C., Federici, L., Jezequel, M., Jozwiak, M., Kuteifan, K., Labro, G., Latournerie, G., Michelet, F., Monnet, X., Persichini, R., Polge, F., Savary, D., Vromant, A., Adda, I., & Hraiech, S. (2024). Oxygen therapy in acute hypoxemic respiratory failure: Guidelines from the SRLF-SFMU consensus conference. *Annals of Intensive Care*, *14*(1). https://doi.org/10.1186/s13613-024-01367-2

Intraventricular hemorrhage. Advocate Health Care. (n.d.). https://www.advocatehealth.com/health-services/brain-spine-institute/intracranial-hemorrhage/intraventricular-hemorrhage

Kareemi, H., Pratte, M., English, S., & Hendin, A. (2023). Initial diagnosis and management of acutely elevated intracranial pressure. *Journal of Intensive Care Medicine*, *38*(7), 643–650. https://doi.org/10.1177/08850666231156589

Korlantas Polri. (2026). Analisis Demografi Pengendara dan Statistik Kecelakaan Lalu Lintas Nasional 2026. Jakarta: Korps Lalu Lintas Kepolisian Negara Republik Indonesia.

Griswold, D. P., Fernandez, L., & Rubiano, A. M. (2022). Traumatic subarachnoid hemorrhage: A scoping review. *Journal of Neurotrauma*, *39*(1–2), 35–48. https://doi.org/10.1089/neu.2021.0007

Oswal, A., & Toma, A. K. (2023). Intracranial pressure and cerebral haemodynamics. *Anaesthesia & Intensive Care Medicine*, *24*(6), 353–357. https://doi.org/10.1016/j.mpaic.2023.03.004

Persatuan Perawat Nasional Indonesia. (2017). Standar Diagnosis Keperawatan Indonesia: Definisi dan Indikator Diagnostik. Jakarta: DPP PPNI.

Persatuan Perawat Nasional Indonesia. (2017). Standar Luaran Keperawatan Indonesia: Definisi dan Kriteria Hasil Keperawatan. Jakarta: DPP PPNI.

Persatuan Perawat Nasional Indonesia. (2017). Standar Intervensi Keperawatan Indonesia: Definisi dan Tindakan Keperawatan. Jakarta: DPP PPNI.

Rajashekar, D., & Liang, J. W. (2023, February 6). *Intracerebral hemorrhage*. National Center for Biotechnology Information. https://pubmed.ncbi.nlm.nih.gov/31971743/

Robba, C., Poole, D., Citerio, G., Taccone, F. S., & Rasulo, F. A. (2020). Extracranial factors influencing intracranial pressure and cerebral perfusion pressure. Critical Care, 24, 1–10. https://doi.org/10.1186/s13054-020-2741-5

Syaharuddin, S., Fardi, F., & Damayanti, T. (2025). Monitoring 30° head elevation to enhance cerebral perfusion in traumatic brain injury patients. Jurnal Ilmiah Kesehatan Sandi Husada, 14(1), 55–63. https://doi.org/10.35816/jiskh.v14i1.1247

Tasmadi, T., Wardoyo, E., & Sugiarto, S. (2025). Nursing assistance for traumatic brain injury patients with intracranial adaptive capacity decrease using 30O head up position intervention at Jendral Ahmad Yani Hospital Metro City. *INDOGENIUS*, *4*(1), 138–146. https://doi.org/10.56359/igj.v4i1.463

Tenny, S. (2024, February 17). *Intracranial hemorrhage*. StatPearls [Internet]. https://www.ncbi.nlm.nih.gov/books/NBK470242/?utm_source=chatgpt.com

Satu Data Kota Makassar. (2026). Data Sektoral Transportasi dan Angka Kecelakaan Lalu Lintas Trans-Makassar hingga April 2026. Dinas Komunikasi dan Informatika Kota Makassar.

Siregar, A. D. (2019). *Serangkaian Proses Implementasi Keperawatan Kepada Pasien Demi Mencapai Asuhan Keperawatan Yang Tepat*. https://doi.org/10.31227/osf.io/wa92j.

Lampiran 1 SOP Head Up 30 Derajat Berdasarkan Modifikasi SIKI PPNI (2017) dan Teori Pengaturan Posisi menurut Kusuma (2019).

Standar prosedur operasional head up 30 derajat		
1.	Pengertian	Pemberian posisi dimana bagian kepala dari permukaan tempat tidur ditinggikan dengan sudut sekitar 30 derajat, sementara posisi tubuh tetap sejajar dengan tungkai.
2.	Tujuan	Mencegah peningkatan tekanan intracranial dan dapat meningkatkan aliran oksigen ke otak.
3.	Indikasi	Cedera otak traumatik (traumatic brain injury).
4.	Kontraindikasi	Hipotensi berat (MAP < 60 mmHg)
5.	Persiapan alat	Tempat tidur dengan pengaman
6.	Prosedur	Pre interaksi 1. Memeriksan rekam medis pasien 2. Mencuci tangan 6 langkah Tahap orientasi 1. Memberi salam dan memperkenalkan diri 2. Menanyakan keluhan utama atau kondisi klien saat ini 3. Menjelaskan tujuan dan prosedur yang akan dilakukan kepada pasien dan keluarga pasien 4. Memberi kesempatan pasien atau keluarga untuk bertanya 5. Memerhatikan indikasi dan kontra indikasi dalam pemberian tindakan Tahap Kerja 1. Menjaga privasi pasien 2. Observasi keadaan umum pasien 3. mengatur posisi pasien, kaki dalam keadaan lurus dan tidak fleksi 4. mengatur ketinggian bagian kepala bed atau tempat tidur setinggi 30 derajat Terminasi 1. memberitahu pained an keluarga pasien bahwa tindakan sudah selesai dilakukan 2. evaluasi perasaan pasien, jika pasien sadar 3. mencuci tangan 6 langkah Dokumentasi 1. mencatat tindakan yang telah dilakukan beserta jam dan tanggal 2. mencatat hasil tindakan (respons subjektif dan objektif)

Lampiran 2 Dokumentasi







LEMBAR REVISI

Mahasiswa : Rifdayanti Mitra Amalia Ridwan
Penguji : Rosnania, S.Kep.,Ns.,M.Kep
Judul : ASUHAN KEPERAWATAN PADA TN. M DENGAN INTERVENSI POSISI *HEAD UP* 30 DERAJAT TERHADAP PENURUNAN TEKANAN INTRAKRANIAL DI RUANG IGD CENTRAL RSUP DR WAHIDIN SUDIROHUSODO

BAB	HAL	SARAN	PARAF
	i	Penggantian judul dengan menambahkan asuhan keperawatan	
		Memperbaiki format penomoran halaman dan penomoran subbab	
		Memperbaiki jarak spasi antara judul bab dan subbab	
	iv	Mengganti posisi TTD penguji pada halaman pengesahan	
	vii	Menambahkan nama lengkap penulis pada lembar kata pengantar	
	viii	Memperbaiki abstrak dengan menambahkan tanggal bulan tahun, serta hasil sebelum dan sesudah dilakukannya intervensi posisi *head up* 30 derajat	
BAB I	1	Menambahkan data tentang kecelakaan lalu lintas	
	3	Memperbaiki tujuan khusus sesuai dengan teori asuhan keperaatan	
BAB II	9	Menambahkan judul/keterangan pada gambar pathway	
	10	Menambahkan penjelasan tentang posisi *head up* pada tatalaksana perdarahan intrakranial	
	14	Memperbaiki kata “ehingga” menjadi “sehingga”	
	15	Menambahkan keterangan pada judul tabel SOP posisi *head up* 30 derajat	
	15	Memperbaiki penomoran pada tabel SOP posisi *head up* 30 derajat	
	18	Menambahkan keterangan pada judul tabel intervensi keperawatan	
	19	Menambahkan penomoran pada tabel intervensi keperawatan	
	30	Menyingkronkan data TTV pada pengkajian awal pasien	
	29	Memperbaiki hasil respons refklek Cahaya pasien pada pengkajian awal	

BAB III	33	Mengganti istilah bahasa inggris menjadi bahasa indonesia pada hasil pengkajian pasien dan hasil CT Scan	
	37	Menyesuaikan data-data pada hasil analisis data dengan data pada penegakkan diagnosis keperawatan	
	41	Mengganti judul subbab "Catatan Perkembangan" dengan "Implementasi dan Evaluasi"	
	41	Menambahkan kriteria hasil yang ingin dicapai pada tabel evaluasi di setiap diagnosis	
	43	Menambahkan hasil posisi *head up* 30 derajat pada tabel Implementasi dan Evaluasi pada diagnosis penurunan kapasitas adaptif intrakranial	
	44	Menambahkan jam dilakukannya implementasi perawatan luka pada tabel Implementasi dan Evaluasi	
	48	Menambahkan tabel data sebelum dan sesudah dilakukannya intervensi, serta tanggal dan jam dilakukan *head up 30* derajat pada subab analisis intervensi dengan konsep dan penelitian terkait	
BAB IV	51	Menyesuaikan hasil penulisan Kesimpulan dengan tujuan khusus pada BAB I	
BAB V	52	Menghilangkan kata "diharapkan" pada subbab saran	

FORMAT PENILAIAN UJIAN SIDANG KARYA ILMIAH AKHIR NERS

Nama mahasiswa	:	
NIM	:	
Tanggal ujian	:	
Judul	:	
Nama penguji	:	
Tanda tangan	:	
Nilai	:	